ISSN (on-line): 2448-0533

Pneumologia Paulista

Uma publicação da Sociedade Paulista de Pneumologia e Tisiologia
Novembro | 2023

Nem tudo o que sibila é asma: Remoção de corpo estranho em via aérea

Thiago Rodrigues da Cunha Stoianov, Bianca Fidelix Espindula, Luis Renato Alves

sppt
SOCIEDADE PAULISTA DE PNEUMOLOGIA E TISIOLOGIA

Diretoria

SOCIEDADE PAULISTA DE PNEUMOLOGIA E TISIOLOGIA
BIÊNIO 2022 | 2023

Presidente: Suzana Erico Tanni Minamoto
Vice-Presidente: Rodrigo Abensur Athanazio
Secretária Geral: Eloara Vieira Machado F. A. da Silva Campos
1ª Secretário: Aldo Agra de Albuquerque Neto
Diretor de Finanças: William Salibe Filho
Diretora de Assuntos Científicos: Liana Sousa Coelho
Diretora de Divulgação: Evelise Lima
Diretor de Informática: Alessandro Wasum Mariani
Diretor de Assuntos do Interior: Luis Renato Alves
Diretor de Relações Institucionais: Frederico Leon Arrabal Fernandes

COMISSÕES

Defesa Profissional: Marcos Naoyuki Samano
Ensino: José Leonidas Alves Júnior
Promoções: José Gustavo Barian Romaldini
Publicações: Fabio Eiji Arimura

DEPARTAMENTOS

Cirurgia Torácica
Fabio José Haddad
Ricardo Mingarini Terra
Isaac de Faria Soares Rodrigues

Endoscopia Respiratória
Ascedio José Rodrigues
Felipe Nominando Diniz Oliveira
Danielle Silva de Almeida Philipp

Pediatria
Luisa Mesquita Nunes
Maria Fernanda B. Hernandez Perez
Nathália da Costa Sousa

Fisioterapia Respiratória
Luciana Dias Chiavegato
Lara Maris Nápolis Goulart Rodrigues
Renata Ferrari Castan

CONSELHO FISCAL

Efetivos
Maria Vera Cruz de Oliveira Castellano
Maria Raquel Soares
Alberto Cukier

CONSELHO DELIBERATIVO
Frederico Leon Arrabal Fernandes
Roberto Rodrigues Júnior
Regina Maria de Carvalho Pinto
Oliver Augusto Nascimento
Mônica Corso Pereira
Jaquelina Sonoe Ota Arakaki
José Eduardo Delfini Cançado
Rafael Stelmach
Roberto Stirbulov
Ana Luisa Godoy Fernandes
Mário Terra Filho
Eliana Sheila Pereira da Silva Mendes
Alberto Cukier
Carlos Alberto de Castro Pereira
Miguel Bogossian
Francisco Vargas Suso
Nelson Morrone
*"In Memória"*Jorge Nakatani
Manuel Lopes dos Santos
Otávio Ribeiro Rato
Mozart Tavares de Lima
Mateus Romero

REGIONAIS

Regional do ABC
Presidente: Mônica Silveira Lapa
Secretária: Viviane Vieira Passini Soares

Regional de Araraquara / Bauru / Botucatu
Presidente: Marcos Abdo Arbex
Secretário: Jacob Antônio Della Coletta

Regional de Campinas
Presidente: Paulo Roberto Tonidandel
Secretário: Laura Deltreggia

Regional de Marília
Presidente: Gisele César de Rossi Agostinho
Secretário: Fábio Kendi Yamauchi

Regional de Ribeirão Preto
Presidente: Paulo Antônio de Morais Faleiro
Secretária: Rosangela Villela Garcia

Regional de Santos
Presidente: José Eduardo Gregório Rodrigues
Secretário: Alex Gonçalves Macedo

Regional de São José dos Campos
Presidente: José Roberto Megda Filho
Secretária: Mariah Prata Soldi Passos Taube

Regional de São José do Rio Preto
Presidente: Luis Homsi
Secretário: Benedito Aparecido Caie

SUBCOMISSÕES

Asma
Lilian Serrasqueiro Ballini Caetano
Câncer
Gustavo Faibischew Prado
Circulação
Cristiano Torres da Silva
Distúrbios Respiratórios do Sono
Erika Cristine Treptow
Doenças Intersticiais
Silvia Carla Sousa Rodrigues
D.P.O.C.
Mônica Corso Pereira
Epidemiologia
André Miotto
Infecções Respiratórias e Micoses
Andre Nathan Costa
Pleura
Philippe de Figueiredo Braga Colares
Doenças Ambientais e Ocupacionais
Rafael Futoshi Mizutani
Tabagismo
Ana Carla Sousa de Araujo
Terapia Intensiva
Bruno Rocha de Macedo
Tuberculose
Laura Deltreggia
Função Pulmonar
Fernando Moacyr Fragoso Didier Neto
Imagem
Carlos Gustavo Yuji Verrastro
Doença Pulmonar Avançada
Ana Carolina Lima Resende
Exercício e Atividade Física
Mariana Lafeta Lima

Apresentação

Caro/a Leitor/a

Não é incomum pacientes irem ao Pneumologista ou a outros colegas com sintomas de dispnéia, inclusive podendo ter sibilos, ou sintomas que podem ser facilmente confundidos com doenças pulmonares obstrutivas.

Nesta edição, lhes é apresentado um caso de dispnéia com sibilos que não é relacionado à asma. Muitas vezes, especialmente em população idosa, é necessário observar outros sinais e sintomas e nos atentar para outras possibilidades diagnósticas.

"Quando as pessoas me perguntam qual a coisa mais importante na vida, eu respondo: Apenas respire!"
Yoko Ono

Dr. Fábio Eiji Arimura
Editor-Chefe do Pneumologia Paulista

Nem tudo o que sibila é asma: Remoção de corpo estranho em via aérea

Thiago Rodrigues da Cunha Stoianov[1], Bianca Fidelix Espindula[2], Luis Renato Alves[3]

[1]Divisão de Pneumologia, Instituto do Coração (InCor), Hospital das Clínicas da Faculdade de Medicina da Universidade de São Paulo - São Paulo, Brasil
[2]Médica assistente do Serviço de Broncoscopia do Instituto do Coração (InCor), Hospital das Clínicas da Faculdade de Medicina da Universidade de São Paulo - São Paulo, Brasil
[3]Médico assistente da Disciplina de Pneumologia e coordenador do Serviço de Broncoscopia do Hospital das Clínicas da Faculdade de Medicina de Ribeirão Preto da Universidade de São Paulo - São Paulo, Brasil

Caso Clínico

Paciente masculino, 75 anos, com quadro de sibilância e tosse seca desde novembro de 2022, após início de contato diário com animal doméstico. Na história clínica, paciente possuía Doença de Parkinson desde 2020 e disfagia neurogênica desde 2022. Negava antecedentes de asma na infância e adolescência e negava sintomas semelhantes anteriormente. Diante do quadro, paciente foi avaliado por outra especialidade e diante das queixas clínicas respiratórias, feito diagnóstico de asma, e introdução de terapia broncodilatadora. Diante da não melhora e manutenção de queixas, procurou atendimento com médico pneumologista, em abril de 2023. Ao exame físico notava-se a presença de sibilos inspiratórios e expiratórios em região interescapular direita. Solicitado tomografia de tórax devido apresentação clínica atípica para um quadro de asma brônquica

A tomografia de tórax realizada evidenciou a presença de uma imagem com densidade óssea em brônquio-fonte direito, mais bem visualizada na janela de mediastino (fig. 1) que obliterava parcialmente a luz brônquica local. Prosseguida a investigação com a realização de broncoscopia flexível (BF), em maio de 2023 que evidenciou a presença de um corpo estranho (CE) recoberto por tecido de granulação em brônquio intermédio a direita (fig. 2). À macroscopia, o corpo estranho se assemelhava a uma vértebra de animal, possivelmente uma ave (fig. 3).

Discussão

"Nem tudo o que sibila é asma!". Essa frase, atribuída ao otorrinolaringologista americano Chevalier Jackson, considerado por muitos o "pai da endoscopia respiratória" exatamente pela sua expertise e casuística de retirada de corpos estranhos na via aérea e proferida na década de

Figura 1 – A e B: Tomografia de tórax de 01/2023, cortes axiais de janelas de mediastino e parênquima, respectivamente, demonstrando presença de imagem com densidade óssea em brônquio-fonte direito.

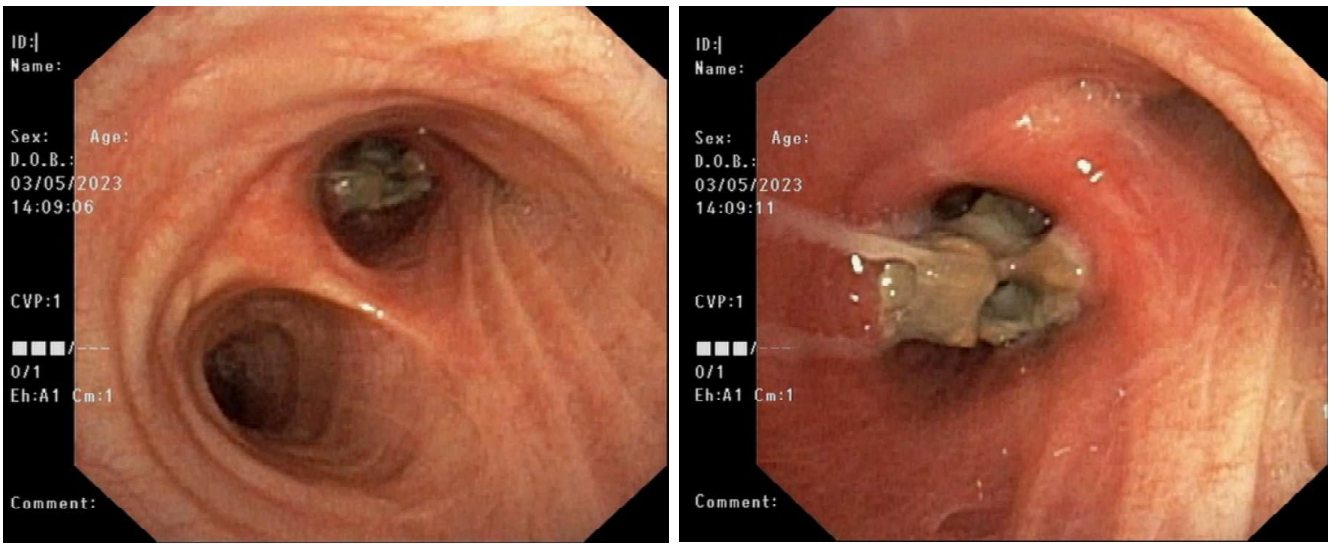

Figura 2 – A e B: Imagens broncoscópicas de corpo estranho em segmento brônquico intermédio, recoberto por tecido de granulação circundado e mucosa enantemática e friável. Cortesia: Bianca Fidelix Espindula.

Figura 3 – A: Imagem de corpo vertebral de ave retirado de via aérea do paciente. B: Destaque para corpo vertebral semelhante. C: Em detalhe, pinça de apreensão utilizada no procedimento. Cortesia: Bianca Fidelix Espindula.

1930, ainda hoje continua atual. Sibilos são ruídos respiratórios adventícios contínuos, podendo surgir tanto na inspiração, quanto na expiração. São achados comuns em pacientes com quadros de broncoespasmo e obstrução de vias aéreas, sendo que uma das causas mais frequentes é a asma brônquica. [1] Entretanto, inúmeras outras condições também podem cursar com esse sinal semiológico, tais como aspiração pulmonar, estenose de traqueia, tumores de vias aéreas centrais, dentre outros. Abaixo listamos as principais causas de sibilos, excluindo asma (quadro 1). A abordagem de pacientes com queixa de sibilância e/ou sibilos ao exame necessita de uma história clínica bem investigada, além de exame físico, que não se limita apenas à ausculta pulmonar, e exames subsidiários, que podem ser muito úteis no contexto de investigação diagnóstica, em especial a espirometria e os exames radiológicos torácicos.

A aspiração de corpo estranho em vias aéreas, embora incomum, é uma situação potencialmente ameaçadora à vida. [2] Indivíduos com risco aumentado para aspiração incluem crianças, idosos, pessoas sob intoxicação por álcool ou drogas, e portadores de doenças neuro cognitivas. Alimentos são a forma mais comum de obstrução, e causam a maioria dos quadros graves associados a essa condição que pode levar a morte. Em crianças especialmente, devido ao pequeno diâmetro da árvore traqueobrônquica, o CE pode se alojar em vias aéreas proximais, causando estridor e insuficiência respiratória aguda e levar a óbito. Em adultos, por outro lado, o cenário mais comum é a impactação em vias aéreas mais distais, usualmente na árvore brônquica à direita, devido ao seu alinhamento mais retificado. Entre os adultos, diversos estudos demonstram maior incidência em grupos entre 45 e 60 anos de idade. Dentre os sintomas mais comuns, destacam-se tosse, sibilância, dispneia, dor torácica, hemoptise e pneumonia recorrente pós-obstrutiva. [3] A gravidade e apresentação dependem do grau de obstrução da via aérea, sendo que a obstrução total ou subtotal de uma via aérea proximal pode resultar em um quadro de asfixia potencialmente fatal. Dessa forma, o diagnóstico imediato é de suma importância, e seu postergamento

Quadro 1: Causas de sibilos excluindo-se asma

Obstrução das vias aéreas superiores extratorácicas	Obstrução das vias aéreas superiores intratorácicas	Obstrução das vias aéreas inferiores
Gotejamento pós-nasal	Estenose traqueal	DPOC
Disfunção de cordas vocais	Tumores de vias aéreas	Bronquiectasias
Amígdalas hipertrofiadas	Aspiração de corpo estranho	Edema pulmonar
Tumores de vias aéreas altas	Bócio intratorácico	Aspiração de conteúdo digestivo
Abscesso retrofaríngeo	Traqueobroncomegalia	Embolia pulmonar
Edema ou estenose de laringe	Traqueomalácia	Bronquiolites
Laringocele	Compressões vasculares	Fibrose cística
Paralisia de corda vocal		Síndrome carcinóide
Policondrite recidivante		Linfangite carcinomatosa
Artrite cricoaritenoide		Infecções parasitárias
Granulomatose com poliangiíte		Broncoespasmos de causas variadas (anafilaxia, inalação de gases tóxicos, pós-viral, medicamentosa, síndrometorácica aguda, etc.)

DPOC (Doença pulmonar obstrutiva crônica) .
* Adaptado de J Bras Pneumol. 2013;39(4):518-520.

pode resultar em condições crônicas, tais como bronquiectasias, abscesso pulmonar, pneumonias de repetição, pneumotórax ou casos semelhantes à asma. [4]

Determinar a natureza do CE é um desafio para o broncoscopista. O planejamento prévio e a escolha dos materiais que poderão ser utilizados são fundamentais para a segurança e sucesso do procedimento. Os corpos estranhos podem ser classificados em 1) orgânicos e 2) inorgânicos. Os orgânicos incluem ossos de peixes ou galinhas, carne, pedaços de frutas ou vegetais, sementes, e tendem a ser o grupo predominante (47%). Os inorgânicos incluem moedas, palitos, peças de plástico, dentre outros. Os corpos estranhos orgânicos tendem a causar mais complicações devido a sua habilidade de absorção de umidade, o que, usualmente, resulta em obstrução aérea e pneumonia pós-obstrutiva. Geralmente, a aspiração ocorre de maneira acidental. Entretanto, causas iatrogênicas como dentes, próteses dentárias e peças de instrumentais quebrados podem se alojar na via aérea, inadvertidamente, durante procedimentos como por exemplo a intubação oro traqueal, laringoscopia ou abordagens dentárias. [3]

A propedêutica inicial de pacientes com suspeita de aspiração de CE inclui radiografia de tórax póstero-anterior e lateral, sendo que, em casos específicos, pode-se solicitar tomografia computadorizada de tórax para auxílio de localização e determinação de natureza, uma vez que fornece informações mais detalhadas quando comparada à radiografia convencional. Outros exames, tais como ultrassonografia intra-operatória e fluoroscopia também podem ser úteis, a depender da suspeição de acometimento distal. Corpos orgânicos, geralmente, são radioluscentes, enquanto inorgânicos são radiopacos. [3]

Embora a broncoscopia rígida (BR) seja preferível e, ainda, o padrão ouro para a remoção de CE, a broncoscopia flexível (BF) é cada vez mais importante no tratamento de pacientes adultos, devido a sua maior disponibilidade e possibilidade de se realizada com sedação consciente. [5] Em um estudo retrospectivo incluindo 40 pacientes (Rodrigues AJ, et al) [6], a extração com BF foi bem-sucedida em 33 pacientes (82,5%), enquanto em 6 (15%) foi-se necessária a BR. O broncoscopista encarregado pelo procedimento deve estar apto a utilizar tanto a BF, quanto a BR, uma vez que o número de tentativas malsucedidas aumenta o risco de complicações, tais como deslocamento do CE para dentro de vias aéreas centrais, edema, sangramento e perfuração de mucosa brônquica, e pneumotórax. [6] No procedimento de retirada de corpos estranhos, pode ser necessário o uso de pinças específicas para essa finalidade, de diferentes calibres, maior abertura e de formato em cesta (*basket*) que facilitam a acoplagem do CE e sua consequente retirada. Casos em que a retirada do CE é considerada difícil para ser performada com apenas um procedimento podem ser manejados com abordagem cirúrgica. Sedação leve é a mais comum para a BF a fim de que o procedimento termine o mais breve possível. Entretanto, nos últimos anos, é cada vez mais usada sedação de moderada a profunda, para que tenhamos menos movimentos irritativos e maior tempo para que métodos, como a crioterapia, possam ser empregados.[7]

No caso apresentado, o paciente foi submetido à BF com pinça flexível de preensão. Após o procedimento, ele retornou ambulatorialmente com resolução total de queixas respiratórias. À espirometria, tínhamos a ausência de distúrbio ventilatório obstrutivo. O paciente foi encaminhado para avaliação de deglutição com equipe da fonoaudiologia e orientado a manter seguimento com neurologia clínica.

Referências bibliográficas

1. Martinez, JAB; Carta ao editor "Nem tudo que sibila é asma!". J Bras Pneumol. 2013;39(4):518-520. doi: 10.1590/S1806-37132013000400017

2. Couper K, Hassan AA, Ohri V, Patterson E, Tang HT, et al. Removal of foreign body airway obstruction: A systematic review of interventions. Resuscitation 156 (2020) 174-181. doi: 10.1016/j.resuscitation.2020.09.007
3. Bajaj D, Sachdeva A, Deepak D. Foreign body aspiration. J Thorac Dis 2021;13(8):5159- 5175. doi: 10.21037/jtd.2020.03.94
4. Lima E, Espindola BF, Morais IO, Scordamaglio PR, Rodrigues AJ. Broncoscopia flexível: primeira opção para a remoção de corpo estranho de vias aéreas em crianças. J Bras Pneumol. 2022;48(1):e20210387. doi: 10.36416/1806-3756/e20210387
5. Swanson KL, Prakash UBS, Midthun DE, Edell ES, Utz JP, et al. Flexible bronchoscopic management of airway foreign bodies in children. Chest 2002 May;121(5):1695-700. doi: 10.1378/chest.121.5.1695
6. Rodrigues AJ, Oliveira EQ, Scordamaglio PR, Gregório MG, Jacomelli M, et al. Broncoscopia flexível como primeira opção para a remoção de corpo estranho das vias aéreas em adultos. J Bras Pneumol. 2012;38(3):315-320. doi: 10.1590/S1806- 37132012000300006
7. Fang Y-F, Hsie M-H, Chung F-T, Huang Y-K, Chen G-Y, et al. Flexible bronchoscopy with multiple modalities for foreign body removal in adults. PLoS One 10(3):e0118993. doi:10.1371/journal.pone.0118993

Luis Renato Alves
lralves@hcrp.usp.br