ISSN (on-line): 2448-0533

Pneumologia Paulista

Uma publicação da Sociedade Paulista de Pneumologia e Tisiologia
Setembro | 2023

O desafio dos eventos adversos na terapia antifibrótica no tratamento de FPI

Rodrigo Urresti Orias, Thiago Rodrigues da Cunha Stoianov, Fábio Eiji Arimura

sppt
SOCIEDADE PAULISTA DE PNEUMOLOGIA E TISIOLOGIA

Diretoria

SOCIEDADE PAULISTA DE PNEUMOLOGIA E TISIOLOGIA
BIÊNIO 2022 | 2023

Presidente: Suzana Erico Tanni Minamoto
Vice-Presidente: Rodrigo Abensur Athanazio
Secretária Geral: Eloara Vieira Machado F. A. da Silva Campos
1ª Secretário: Aldo Agra de Albuquerque Neto
Diretor de Finanças: William Salibe Filho
Diretora de Assuntos Científicos: Liana Sousa Coelho
Diretora de Divulgação: Evelise Lima
Diretor de Informática: Alessandro Wasum Mariani
Diretor de Assuntos do Interior: Luis Renato Alves
Diretor de Relações Institucionais: Frederico Leon Arrabal Fernandes

COMISSÕES

Defesa Profissional: Marcos Naoyuki Samano
Ensino: José Leonidas Alves Júnior
Promoções: José Gustavo Barian Romaldini
Publicações: Fabio Eiji Arimura

DEPARTAMENTOS

Cirurgia Torácica
Fabio José Haddad
Ricardo Mingarini Terra
Isaac de Faria Soares Rodrigues

Endoscopia Respiratória
Ascedio José Rodrigues
Felipe Nominando Diniz Oliveira
Danielle Silva de Almeida Philipp

Pediatria
Luisa Mesquita Nunes
Maria Fernanda B. Hernandez Perez
Nathália da Costa Sousa

Fisioterapia Respiratória
Luciana Dias Chiavegato
Lara Maris Nápolis Goulart Rodrigues
Renata Ferrari Castan

CONSELHO FISCAL

Efetivos
Maria Vera Cruz de Oliveira Castellano
Maria Raquel Soares
Alberto Cukier

CONSELHO DELIBERATIVO
Frederico Leon Arrabal Fernandes
Roberto Rodrigues Júnior
Regina Maria de Carvalho Pinto
Oliver Augusto Nascimento
Mônica Corso Pereira
Jaquelina Sonoe Ota Arakaki
José Eduardo Delfini Cançado
Rafael Stelmach
Roberto Stirbulov
Ana Luisa Godoy Fernandes
Mário Terra Filho
Eliana Sheila Pereira da Silva Mendes
Alberto Cukier
Carlos Alberto de Castro Pereira
Miguel Bogossian
Francisco Vargas Suso
Nelson Morrone
*"In Memória"*Jorge Nakatani
Manuel Lopes dos Santos
Otávio Ribeiro Rato
Mozart Tavares de Lima
Mateus Romero

REGIONAIS

Regional do ABC
Presidente: Mônica Silveira Lapa
Secretária: Viviane Vieira Passini Soares

Regional de Araraquara / Bauru / Botucatu
Presidente: Marcos Abdo Arbex
Secretário: Jacob Antônio Della Coletta

Regional de Campinas
Presidente: Paulo Roberto Tonidandel
Secretário: Laura Deltreggia

Regional de Marília
Presidente: Gisele César de Rossi Agostinho
Secretário: Fábio Kendi Yamauchi

Regional de Ribeirão Preto
Presidente: Paulo Antônio de Morais Faleiro
Secretária: Rosangela Villela Garcia

Regional de Santos
Presidente: José Eduardo Gregório Rodrigues
Secretário: Alex Gonçalves Macedo

Regional de São José dos Campos
Presidente: José Roberto Megda Filho
Secretária: Mariah Prata Soldi Passos Taube

Regional de São José do Rio Preto
Presidente: Luis Homsi
Secretário: Benedito Aparecido Caie

SUBCOMISSÕES

Asma
Lilian Serrasqueiro Ballini Caetano
Câncer
Gustavo Faibischew Prado
Circulação
Cristiano Torres da Silva
Distúrbios Respiratórios do Sono
Erika Cristine Treptow
Doenças Intersticiais
Silvia Carla Sousa Rodrigues
D.P.O.C.
Mônica Corso Pereira
Epidemiologia
André Miotto
Infecções Respiratórias e Micoses
Andre Nathan Costa
Pleura
Philippe de Figueiredo Braga Colares
Doenças Ambientais e Ocupacionais
Rafael Futoshi Mizutani
Tabagismo
Ana Carla Sousa de Araujo
Terapia Intensiva
Bruno Rocha de Macedo
Tuberculose
Laura Deltreggia
Função Pulmonar
Fernando Moacyr Fragoso Didier Neto
Imagem
Carlos Gustavo Yuji Verrastro
Doença Pulmonar Avançada
Ana Carolina Lima Resende
Exercício e Atividade Física
Mariana Lafeta Lima

Apresentação

Caro/a Leitor/a

A Fibrose Pulmonar Idiopática é uma doença agressiva e muitas vezes diagnosticada tardiamente, impactando em sua sobrevida e qualidade de vida. O tratamento muitas vezes é dificultado pelos efeitos colaterais e seus manejos adequados, necessitando avaliação caso a caso.

Nesta edição do Pneumologia Paulista, lhes é apresentado um caso de evento adverso cutâneo manejado com ajuste de doses e cuidados locais.

"A vida é como andar de bicicleta. Para manter o equilíbrio, você deve continuar se movendo"
Albert Einstein

Dr. Fábio Eiji Arimura
Editor-Chefe do Pneumologia Paulista

O desafio dos eventos adversos na terapia antifibrótica no tratamento de FPI

Rodrigo Urresti Orias, Thiago Rodrigues da Cunha Stoianov, Fábio Eiji Arimura.

[1]Divisão de Pneumologia, Instituto do Coração (InCor), Hospital das Clínicas da Faculdade de Medicina da Universidade de São Paulo - São Paulo, Brasil

Caso Clínico

Paciente masculino, 83 anos, com quadro de dispneia aos médios esforços, com piora nos últimos 2 meses, associada à tosse eventual e disfagia para sólidos, de início há 2 – 3 meses, sem queixas reumatológicas. Ex-tabagista, dos 17 aos 74 anos, de 57 anos.maço. Canescência aos 66 anos. De exposições, relato de discreto mofo em domicílio.

Antecedentes pessoais de fibrilação atrial crônica, hipertensão arterial sistêmica, diabetes mellitus tipo 2, dislipidemia, hiperuricemia, hipotireoidismo e implantes de valva aórtica por catéter e marcapasso ventricular. Ao exame físico, saturação de oxigênio em ar ambiente de 92% e murmúrios vesiculares com raros estertores difusos, bilateralmente. À espirometria 3 meses anteriores, apresentava capacidade vital forçada (CVF) de 2,53 litros (75%), volume expiratório forçado no primeiro segundo (VEF1) de 2,22 litros (86%) e relação VEF1/CVF de 0,88 (114%). Solicitados exames laboratoriais séricos, com presença de fator antinuclear 1/160 nuclear pontilhado fino e peptídeo natriurético tipo B (NT-proBNP) de 899pg/mL. A tomografia de tórax de alta resolução (TCAR) demonstrava padrão de Pneumonia Intersticial Usual (PIU) típica, sendo compatível com Fibrose Pulmonar Idiopática. (figura 1).

Realizada nova espirometria, com CVF 2,05 (61%), VEF1 1,17 (67%) e VEF1/CVF 0,83. O ecocardiograma transtorácico mostrou aumento importante de câmaras direitas e moderado de átrio esquerdo, com função sistólica de ventrículo direito (VD) preservada, TAPSE de 20mm e pressão sistólica de artéria pulmonar (PSAP) de 60mmHg. Feita hipótese de Fibrose pulmonar idiopática (FPI), sendo optado por iniciar tratamento com Pirfenidona 267mg 3 comprimidos 8/8h, com as devidas orientações de cuidado, especialmente em relação a protetor solar.

Durante seguimento clínico, em uso de Pirfenidona, paciente apresentou Rash cutâneo significativo, com eritema, calor e discreta dor local. Orientado sobre intensificação de uso de protetor solar, especialmente em áreas foto expostas, mas devido à intensidade das lesões, optado por diminuição transitória de dose de Pirfenidona, com relativa melhora de sintomas, sendo optado por novo aumento de dose de tratamento. (figuras 2 e 3).

Discussão

A Fibrose pulmonar idiopática (FPI), é uma doença pulmonar crônica de causa desconhecida, de caráter progressivo e devastadora, sendo a mais letal das pneumonias intersticiais idiopáticas.[1] Caracteriza-se pelo padrão morfológico de pneumonia intersticial usual (PIU), na ausência de causa conhecida, sendo que, justamente daí, advém o termo "idiopática".[2]

A FPI afeta pacientes idosos (geralmente > 60 anos de idade), na proporção de 2-3 homens para 1 mulher. A

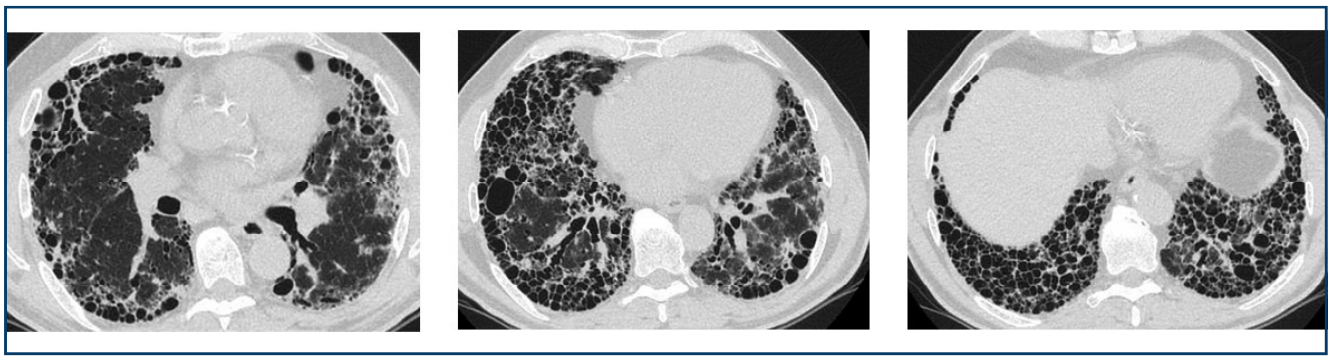

Figura 1. Padrão tomográfico compatível com PIU.

Figura 2. Rash Cutâneo em áreas fotoexpostas

Figura 3. Melhora importante de rash cutâneo, ainda mantendo relativo acometimento em membros inferiores

prevalência de tabagistas e ex-tabagistas é significativa em pacientes com FPI, constituindo um dos principais fatores de risco. Dentre outros, podemos citar a associação com doença do refluxo gastroesofagico, apneia obstrutiva do sono, poluição do ar, exposições ocupacionais ao longo da vida - que não levam a uma pneumoconiose específica - infecções virais crônicas (como hepatite C e vírus Epstein-Barr), além de histórico familiar de doença pulmonar intersticial (DPI).[3, 5] Até um terço dos pacientes com FPI, seja familiar ou esporádica, têm genes reconhecidamente associados a fibrose pulmonar, principalmente aqueles relacionados a mutações no comprimento dos telômeros (como *TERC*, *TERT*, *PARN* e *RTEL1*), com maior força de associação com o desenvolvimento de fibrose, e a um polimorfismo do promotor do gene da mucina-5B (*MUC-5B*), mais frequente na população em geral.[2]

No Brasil, Baddini-Martinez e Pereira (3,11) estimaram, com base em dados dos EUA, uma incidência anual de 3,5-5,1/100.000 habitantes e uma prevalência de 7,1-9,4/100.000 habitantes. Entretanto, dados em países como o Brasil são escassos, mas acredita-se que a FPI figura entre as causas mais frequentes de DIP ao lado de sarcoidose, doenças do tecido conjuntivo (DTC) e pneumonite por hipersensibilidade (PH). 2 Com uma sobrevida média de 3 a 5 anos após o diagnóstico, sem tratamento, sua mortalidade é alta, e comparável a cânceres com prognóstico ruim.[3]

Sua fisiopatologia ainda não é completamente elucidada. Atualmente, o modelo mais aceito é que ocorre uma lesão epitelial recorrente em pulmões predispostos ao envelhecimento pulmonar, com reparo anômalo da transição epitélio-mesenquimal, com intensa deposição de colágeno por meio de miofibroblastos ativados.[3]

Os sintomas mais comuns são dispneia, geralmente aos esforços e progressiva, podendo variar desde indivíduos assintomáticos até pacientes com limitações importantes; tosse seca; crepitação tipo velcro na inspiração, principalmente em campos pulmonares inferiores em

ausculta posterior; e eventual baqueteamento digital.[2] Sinais de hipertensão pulmonar podem ser mais aparentes em estágios mais tardios da doença, tais como estase jugular e edema de membros inferiores.[3] Seu curso clínico costuma, geralmente, ser de progressivo e lento, podendo existir períodos de estabilidade. Entretanto, em alguns casos, pode haver evolução com declínio acelerado de perda de função pulmonar e de qualidade de vida.

As provas de função pulmonar são costumeiramente realizadas, tanto para fins diagnósticos, quanto para seguimento e prognóstico. O padrão restritivo é a regra, caracterizado pelas baixas CVF, capacidade pulmonar total (CPT) e difusão de monóxido de carbono (DLCO). Em um estudo de duas coortes prospectivas comparando as variações absolutas e relativas da CVF em FPI (Richeldi et al.)[6], observou-se que ambos os métodos, para quedas ≥10%, possuem fatores preditores de similar acurácia para sobrevivência sem transplante em 2 anos, sendo que a variação absoluta seria melhor preditora para quedas ≥5%. Além disso, pacientes com baixa CVF, ou com queda documentada têm maior probabilidade de experimentar uma exacerbação aguda. Mesmo em pacientes com CVF estável ao longo de 6 meses, a mediana de sobrevida foi de apenas 3 anos[7]. Uma diminuição na DLco >15% prevista ao longo de 6-12 meses está associada a um risco significativamente aumentado de mortalidade em pacientes com FPI.[7]

Embora rara, a exacerbação aguda de FPI (EA-FPI) pode ocorrer, e é definida como uma piora de dispneia nos últimos 30 dias, associada a áreas de consolidações ou opacidades em vidro fosco bilaterais superpostas às áreas de fibrose prévia, em exame de imagem como radiografia de tórax ou TCAR, excetuando edema pulmonar como causa dessas alterações[2] Como causas conhecidas de EA-FPI, temos, infecções, aspiração ou drogas, embora não seja rara a não identificação de gatilho. Sua ocorrência está associada a mau prognóstico e é responsável por grande parte das internações hospitalares de pacientes com FPI.

O diagnóstico de FPI requer a exclusão definitiva de doenças pulmonares intersticiais (DPI), com causa conhecida, como aquelas associadas a colagenoses, pneumonite por hipersensibilidade ou a drogas. O padrão ouro continua sendo as reuniões multidisciplinares, realizadas idealmente em centros especializados, envolvendo pelo menos um grupo de clínicos, radiologistas e patologistas.

A PIU é o padrão histopatológico e radiológico da FPI.[3, 5,8] Na radiologia, é caracterizado pela presença de faveolamento, podendo estar ou não presentes as bronquiectasias e bronquielectasias de tração e reticulado, com a TCAR apresentando gradiente ápico-basal. [3, 4] Da mesma forma, o padrão PIU histológico também se caracteriza por distorção arquitetural (assumindo o aspecto de faveolamento), e a fibrose distribuída preferencialmente se dá em regiões subpleurais e parasseptais. [3] A tabela 1 fornece a uma visão geral da probabilidade final do diagnóstico de fibrose pulmonar idiopática com a combinação dos achados radiológicos e histológicos.

Após diversas tentativas de tratamentos farmacológicos para FPI, nos últimos 25 anos, com combinação de prednisona, azatioprina e N-acetilcisteína ou anticoagulantes ou vasodialtadores pulmonares, atualmente, estamos na "era antifibrótica". No momento, existem 2 medicamentos antifibróticos que sabidamente retardam a progressão da FPI. Estudos com pirfenidona e nintedanibe evidenciam a redução no declínio da CVF e diminuem a mortalidade por qualquer causa.[2,3,5,9]

Brevemente, podemos destacar que o nintedanibe é um inibidor da tirosina quinase que atua, principalmente, por meio de três receptores, sendo eles: 1) receptor de fator de crescimento fibroblástico (FGFR); 2) o receptor do fator de crescimento derivado de plaquetas (PDGFR); e 3) o receptor do fator de crescimento endotelial vascular (VEGFR). Sua posologia sugerida é de 150mg duas vezes ao dia. A pirfenidona, acredita-se que reduza mediadores pró-fibróticos, a proliferação fibroblástica e a diferenciação dos

Tabela 1: Probabilidade final do diagnóstico de fibrose pulmonar idiopática com a combinação dos achados radiológicos e histológicos

		Padrão Histopatológico			
FPI suspeita		PIU	PIU provável	Indeterminado para PIU ou biópsia não realizada	Diagnóstico alternativo
Padrão TCAR	PIU	FPI	FPI	FPI	Não FPI
	PIU provável	FPI	FPI	FPI (provável)	Não FPI
	Indeterminado	FPI	FPI (provável)	Indeterminado	Não FPI
	Diagnóstico alternativo	FPI (provável)	Indeterminado	Não FPI	Não FPI

* adaptada de Raghu et al. [5]

miofibroblastos. Sua posologia sugerida é de três cápsulas de 267mg três vezes ao dia.

Tanto a pirfenidona quanto o nintedanibe apresentam efeitos adversos (EA) que podem ser impeditivos para seu uso, necessitando de ajuste de doses para controle e, até mesmo, suspensão ou troca. O nintedanibe associa-se principalmente a efeitos gastrointestinais (diarreia, náuseas e vômitos), eventos cardiovasculares recentes ou uso concomitante com anticoagulantes devido ao seu mecanismo de ação.[3] Embora a pirfenidona também apresente EA gastrointestinais, destacam-se a presença de rash cutâneo, perda ponderal e anormalidades hepáticas, caracterizadas por hiperbilirrubinemia e elevação de enzimas hepáticas.[9,11] Em uma revisão sistemática e metanálise (Ghazipura et al.)[12], efeitos como desconfortos de trato gastrointestinal, perda ponderal e fotossensibilidade foram estatisticamente significantes, porém com baixa qualidade de evidência. Em outros estudos,

Tabela 2: Recomendações quanto a condutas frente a EAs.[9,13]

	EFEITOS ADVERSOS	RECOMENDAÇÕES
TRATO GASTROINTESTINAL	Diarreia, náuseas, vômitos e dispepsia.	Ingerir medicamento em conjunto com refeições principais. Se persistência de EAs, deve-se fazer uma redução de dose ou interrupção da pirfenidona com titulação gradativa, lenta até a dose alvo.
	Constipação intestinal e náuseas	Sintomáticos. Se persistência de EAs, deve- se fazer uma redução de dose ou interrupção da pirfenidona com titulação gradativa, lenta até a dose alvo.
DERMATOLÓGICOS	Rash cutâneo	Prevenção: uso de roupas de preferência com manga longas, bonés e protetor solar fator UV > 50, além de diminuir a exposição à luz solar e evitar outros medicamentos associados à fototoxicidade. Se fototoxicidade severa, realizar tratamento tópico com corticosteroides ou sulfadiazina de prata. Além da redução da dose da pirfenidona, caso persista o rash, a descontinuação do tratamento e posterior reinserção com titulação gradativa de dose, de forma lenta até dose alvo, é preconizada.
ALTERAÇÕES HEPÁTICAS	Elevação de enzimas hepáticas > 3x o limite superior (LS) e menor a 5x o LS.	Se paciente assintomático, sem presença de hiperbilirrubinemia laboratorial, deve-se fazer uma redução ou suspensão temporária da pirfenidona, com posterior titulação. Se presença de hiperbilirrubinemia laboratorial, deve-se suspender imediatamente a pirfenidona, e avaliar troca de antifibrótico.
	Elevação enzimática > 5x o LS.	Suspender imediatamente a pirfenidona e encaminhar paciente para especialista
INTERAÇÃO COM DROGAS INIBIDORAS *CYP1A2*	Se uso de inibidores fortes da *CYP1A2*, como ser a fluvoxamina e a enoxacina.	Deve-se reduzir dose de pirfenidona para uma cápsula de 267mg três vezes ao dia. Em caso de não poder suspender o inibidor da CYP1A2, avaliar troca de antifibrótico.
	Em caso de inibidores moderados da *CYP1A2*, como a ciprofloxacina.	Deve-se reduzir dose de pirfenidona para duas cápsulas de 267mg três vezes ao dia.
INFECCÇÕES DE TRATO RESPIRATÓRIO SUPERIOR	Coriza, tosse, obstrução nasal, espirros, perda de olfato e paladar, odinofagia.	Monitorização. Não há recomendação quanto a alteração de posologia da pirfenidona.

os níveis de descontinuação dessas medicações por presença de EAs é maior a 30% dos casos. Dessa maneira, é de suma importância o seu conhecimento e o manejo adequado.[2, 9,12]

A maioria dos EAs durante o uso da pirfenidona ocorre nos primeiros 6 meses de tratamento, com posterior declínio de sua taxa de incidência.[9] Os efeitos de trato gastrointestinal tendem a ocorrer durante o período de titulação de dose. Por outro lado, os efeitos adversos dermatológicos, costumam aparecer nos primeiros 2 a 3 meses do início tratamento.

Com o intuito de diminuir os potenciais efeitos gastrointestinais, recomenda-se ao paciente fazer ingesta do medicamento em conjunto com refeições principais, especificamente a dose completa no final da refeição ou espalhada durante a mesma. Medicações adjuntas como loperamida e ondansetrona podem ser indicadas em caso de constipação intestinal e náuseas.[9, 11] Caso não sejam suficientes e, na vigência de EA, deve-se fazer uma redução de dose ou interrupção do medicamento com titulação gradativa, lenta até a dose alvo.[3, 9, 11]

Quanto à ocorrência de rash cutâneo, a fim de prevenção, deve-se orientar que o paciente faça uso de roupas de preferência com manga longas, bonés e protetor solar fator UV > 50, além de diminuir a exposição à luz solar e evitar outros medicamentos associados à fototoxicidade. Em caso de surgimento de fototoxicidade severa, pode-se realizar tratamento tópico com corticosteroides ou sulfadiazina de prata. Além da redução da dose da pirfenidona, caso persista o rash, a descontinuação do tratamento e posterior reinserção com titulação gradativa de dose, de forma lenta até dose alvo, é preconizada.[3, 9, 11]

A avaliação hepática prévia à introdução da pirfenidona é de grande importância, e sua monitorização no período de titulação de dose deverá ser realizado, idealmente, a cada 2 semanas, até dose alvo, quando se recomenda a avaliação mensal.[13] As recomendações quanto a alterações de posologia, assim como uma visão geral de manejo dos principais EA, estão na tabela 2.

No caso apresentado, devido ao fato de o paciente apresentar comorbidades cardiovasculares, foi optado pela introdução de pirfenidona em dose progressiva até três cápsulas de 267mg três vezes ao dia. Como efeito colateral após 2 meses do início da medicação, o paciente iniciou quadro de manifestação cutânea, apresentando rash em membros inferiores, sendo orientado quanto a reforçar medidas de fotoproteção e retorno à dose habitual após melhora de sintomas.

Referências bibliográficas

1. Fernández Fabrellas E, Peris Sánchez R, Sabater Abad C, Juan Samper G. Prognosis and Follow-Up of Idiopathic Pulmonary Fibrosis. Medical Sciences. 2018; 6(2):51. doi: 10.3390/medsci6020051
2. Amaral AF, Kairalla RA. Fibrose Pulmonar Idiopática. In: De Godoy I, Chatkin JM, Pereira MC, Rufino R. Práticas Pneumológicas Edição Ampliada. 1 Edição. DiLivros, 2022, p. 725 - 735
3. Amaral AF, Colares PFB, Kairalla RA. Idiopathic pulmonary fibrosis: current diagnosis and treatment. J Bras Pneumol. 2023;49(4):e20230085. doi: 10.36416/1806-3756/e20230085
4. Ley B, Collard HR, King TE Jr. Clinical course and prediction of survival in idiopathic pulmonary fibrosis. Am J Respir Crit Care Med. 2011;183(4):431-440. doi: 10.1164/rccm.201006-0894CI
5. Raghu G, Remy-Jardin M, Richeldi L, Thomson CC, Antoniou KM, Bissel BD, et al. Idiopathic pulmonary fibrosis (an update) and progressive pulmonary fibrosis in adults: An Official ATS/ERS/JRS/ALAT Clinical Practice Guideline. Am J Respir Crit Care Med. 2022; 205(9)E18-47. doi: 10.1164/rccm.202202-0399ST
6. Richeldi L, Ryerson CJ, Lee JS, Wolters PJ, Koth LL, Ley B, et al. Relative versus absolute change in forced vital capacity in idiopathic pulmonary fibrosis. Thorax. 2012;67(5):407-411. doi: 10.1136/thoraxjnl-2011-201184
7. Wuyts WA, Wijsenbeek M, Bondue B, Bouros D, Bresser P, et al. Idiopathic Pulmonary Fibrosis: Best Practice in Monitoring and Managing a Relentless Fibrotic Disease. Respiration. 2020;99(1):73-82. doi: 10.1159/000504763
8. Baddini-Martinez J, Pereira CA. How many patients with idiopathic pulmonary fibrosis are there in Brazil? [published correction appears in J Bras Pneumol. 2016 Jan-Feb;42(1):78]. J Bras Pneumol. 2015;41(6):560-561. doi: 10.1590/s1806- 37562015000000165
9. Lancaster LH, de Andrade JA, Zibrak JD, et al. Pirfenidone safety and adverse event management in idiopathic pulmonary fibrosis. Eur Respir Rev 2017; 26: 170057. doi: 10.1183/ 16000617.0057-2017
10. Aimo A, Spitaleri G, Panichella G, Lupón J, Emdin M, et al. Pirfenidone as a novel cardiac protective treatment. Heart Fail Rev. 2022 Mar;27(2):525-532. doi: 10.1007/s10741-021-10175-w. Epub 2021 Oct 20. PMID: 34671871; PMCID: PMC8898227
11. Rahaghi, F.F., Safdar, Z., Brown, A.W. et al. Expert consensus on the management of adverse events and prescribing practices associated with the treatment of patients taking pirfenidone for idiopathic pulmonary fibrosis: a Delphi consensus study. BMC Pulm Med 20, 191 (2020). doi: 10.1186/s12890-020-01209-4
12. Ghazipura M, Mammen MJ, Bissell BD, Macrea M, Herman DD, et al. Pirfenidone in Progressive Pulmonary Fibrosis: A Systematic Review and Meta-Analysis. Ann Am Thorac Soc. 2022 Jun;19(6):1030-1039. doi: 10.1513/AnnalsATS.202103-342OC. PMID: 35499847

Fábio Eiji Arimura
fabio.arimura@gmail.com

REFERÊNCIAS: 1. Loveman E, et al. Comparing new treatments for idiopathic pulmonary fibrosis-a network meta-analysis. BMC Pulm Med. 2015;15:37. **2.** Canestaro WJ, et al. Drug Treatment of Idiopathic Pulmonary Fibrosis: Systematic Review and Network Meta-Analysis. Chest. 2016;149(3):756-66. **3.** Fleetwood K, et al. Systematic Review and Network Meta-analysis of Idiopathic Pulmonary Fibrosis Treatments. **4.** Vespasiano CFP, et al. (2020) Bioequivalence between Two Capsules of Pirfenidona in Healthy Subjects under Fed Condition.J Bioeq Stud 6(1):101.

EGURINEL® (pirfenidona) é apresentado em embalagem contendo 270 cápsulas. **Indicações:** EGURINEL® (pirfenidona) está indicado para tratamento de fibrose pulmonar idiopática (FPI). **Posologia:** Adultos: Ao iniciar o tratamento, a dose deve ser escalonada em um período de 14 dias até a dose diária recomendada de nove cápsulas por dia, como se segue: **Dias 1 a 7:** uma cápsula, três vezes por dia (801 mg/dia). **Dias 8 a 14:** duas cápsulas, três vezes por dia (1.602 mg/dia). **Dias 15 em diante:** três cápsulas, três vezes por dia (2.403 mg/dia). A dose diária recomendada de EGURINEL® para pacientes com FPI é de três cápsulas de 267 mg, três vezes por dia, com alimentos até um total de 2.403 mg/dia. **Contraindicações:** EGURINEL® (pirfenidona) está contraindicado nos casos de hipersensibilidade à substância ativa ou qualquer um de seus componentes; histórico de angioedema devido ao uso de pirfenidona; insuficiência hepática grave ou doença hepática terminal; insuficiência renal grave (CrCl < 30 mL/min) ou doença renal terminal com necessidade de diálise. O uso concomitante de fluvoxamina e EGURINEL® está contraindicado. **Precauções e Advertências:** Função Hepática: lesão hepática induzida por medicamento (DILI) na forma de elevação transitória e clinicamente silenciosa de transaminases tem sido continuamente reportada em pacientes tratados com EGURINEL® (pirfenidona). Em casos raros, estas elevações foram associadas com elevação concomitante da bilirrubina e consequências clínicas sérias, incluindo casos isolados com desfecho fatal reportados póscomercialização. Provas de função hepática (ALT, AST e bilirrubinas) devem ser realizadas antes do início do tratamento com EGURINEL® e subsequentemente em intervalos mensais nos 6 primeiros meses e depois a cada 3 meses a partir de então. Reação de hipersensibilidade e erupção cutânea: a exposição direta à luz solar (incluindo bronzeamento artificial) deve ser evitada ou reduzida durante o tratamento com pirfenidona. Os pacientes devem ser orientados a usar bloqueador solar eficaz diariamente, usar roupas que protejam contra a exposição solar e evitar outros medicamentos que reconhecidamente provoquem fotossensibilidade. Os pacientes devem ser orientados a reportar sintomas de fotossensibilidade ou erupção cutânea ao seu médico. Ajustes de dose ou descontinuação temporária de tratamento podem ser necessários no caso de reação de fotossensibilidade ou erupção. Tontura: tonturas têm sido relatadas em pacientes tomando pirfenidona. Portanto, os pacientes devem saber como eles reagem a este medicamento antes de se envolver em atividades que exigem prontidão ou coordenação mentais. Em estudos clínicos, a maioria dos pacientes que apresentaram tontura tinham um único evento, e a maioria dos eventos resolvidos, com uma duração média de 22 dias. Se a tontura não melhorar ou se agravar, pode ser necessário um ajuste da dose ou até mesmo a interrupção de pirfenidona. Fadiga: Fadiga tem sido relatada em pacientes tomando pirfenidona. Portanto, os pacientes devem saber como eles reagem a este medicamento antes de se envolver em atividades que exigem prontidão ou coordenação mental. Perda de peso: a perda de peso tem sido relatada em pacientes tratados com pirfenidona. Os médicos devem monitorar o peso dos pacientes e, quando necessário, incentivar o desenvolvimento do consumo de calorias se a perda de peso for considerada de importância clínica. Distúrbios gastrintestinais: nos estudos clínicos, os eventos adversos gastrointestinais, como náuseas, diarreia, dispepsia, vômitos, doença do refluxo gastresofágico e dor abdominal, foram mais frequentemente relatados pelos pacientes nos grupos de tratamento com pirfenidona do que naqueles que receberam o placebo. **Interações:** EGURINEL® é contraindicado para pacientes em uso concomitante de fluvoxamina. A coadministração de EGURINEL® e ciprofloxacino 750 mg (inibidor moderado e seletivo de CYP1A2) aumentou a exposição a pirfenidona em 81%. Se o uso de ciprofloxacino 750 mg, duas vezes por dia não puder ser evitado, a dose de EGURINEL® deve ser reduzida para 1.602 mg por dia (duas cápsulas, três vezes por dia). EGURINEL® deve ser usado com cautela quando o ciprofloxacino for utilizado em dose de 250 mg ou 500 mg, uma ou duas vezes por dia. No caso de indutores moderados de CYP1A2 (p. ex., omeprazol), o uso concomitante pode teoricamente resultar em redução dos níveis plasmáticos de pirfenidona. A coadministração de medicamentos que atuem como indutores potenciais tanto de CYP1A2 quanto de outras isoenzimas CYP envolvidas no metabolismo da pirfenidona (p. ex., rifampicina) pode resultar em redução significativa dos níveis plasmáticos de pirfenidona. Esses medicamentos devem ser evitados sempre que possível. O tabagismo tem o potencial para induzir a produção de enzimas hepáticas e por isso aumenta a depuração e reduz a exposição ao EGURINEL®. O uso concomitante de indutores potentes de CYP1A2, incluindo o fumo, deve ser evitado durante a terapia com EGURINEL® **Reações Adversas:** as reações adversas mais comuns, obtidas dos estudos pivotais foram: náuseas (36%); erupção cutânea (30,3%); tosse (27,8%); infecção do trato respiratório superior (26,8%) e diarréia (25,8%). VENDA SOB PRESCRIÇÃO MÉDICA. **Reg. MS- 1.2214.0114. SAC: 0800 016 6575. Informações adicionais disponíveis aos profissionais de saúde mediante solicitação a Adium S.A - www.adium.com.br - Para informações completas, consultar a instrução de uso do produto.** Cód. 0037.01.

CONTRAINDICAÇÃO: EGURINEL® (pirfenidona) está contraindicado nos casos de hipersensibilidade à substância ativa ou qualquer um de seus componentes; histórico de angioedema devido ao uso de pirfenidona; insuficiência hepática grave ou doença hepática terminal; insuficiência renal grave (CrCl < 30mL/min) ou doença renal terminal com necessidade de diálise. O uso concomitante de fluvoxamina e EGURINEL® está contraindicado. **INTERAÇÃO:** EGURINEL® é contraindicado para pacientes em uso concomitante de fluvoxamina. A coadministração de EGURINEL® e ciprofloxacino 750 mg (inibidor moderado e seletivo de CYP1A2) aumentou a exposição a pirfenidona em 81%. Se o uso de ciprofloxacino 750 mg duas vezes por dia não puder ser evitado, a dose de EGURINEL® deve ser reduzida para 1602 mg por dia (duas cápsulas, três vezes por dia). EGURINEL® deve ser usado com cautela quando o ciprofloxacino for utilizado em dose de 250 mg ou 500 mg, uma ou duas vezes por dia. No caso de indutores moderados de CYP1A2 (p.ex., omeprazol), o uso concomitante pode teoricamente resultar em redução dos níveis plasmáticos de pirfenidona. A coadministração de medicamentos que atuem como indutores potenciais tanto de CYP1A2 quanto de outras isoenzimas CYP envolvidas no metabolismo da pirfenidona (p.ex., rifampicina) pode resultar em redução significativa dos níveis plasmáticos de pirfenidona. Esses medicamentos devem ser evitados sempre que possível. O tabagismo tem o potencial para induzir a produção de enzimas hepáticas e por isso aumenta a depuração e reduz a exposição ao EGURINEL®. O uso concomitante de indutores potentes de CYP1A2, incluindo o fumo, deve ser evitado durante a terapia com EGURINEL®

EGURINEL® É UM MEDICAMENTO. DURANTE SEU USO, NÃO DIRIJA VEÍCULOS OU OPERE MÁQUINAS, POIS SUA AGILIDADE E ATENÇÃO PODEM ESTAR PREJUDICADAS.

Material destinado exclusivamente a profissionais de saúde habilitados a prescrever e/ou dispensar medicamentos.

Adium

ON-63-023 - Julho/2023