ISSN (on-line): 2448-0533

Pneumologia Paulista

Uma publicação da Sociedade Paulista de Pneumologia e Tisiologia
Agosto | 2023

Nocardiose pulmonar no imunocompetente - uma causa de bronquiectasias?

Felipe Marquesini Sanches, Diego Campos Gonzalez, Roberta Karla Barbosa De Sales, Andre Nathan Costa

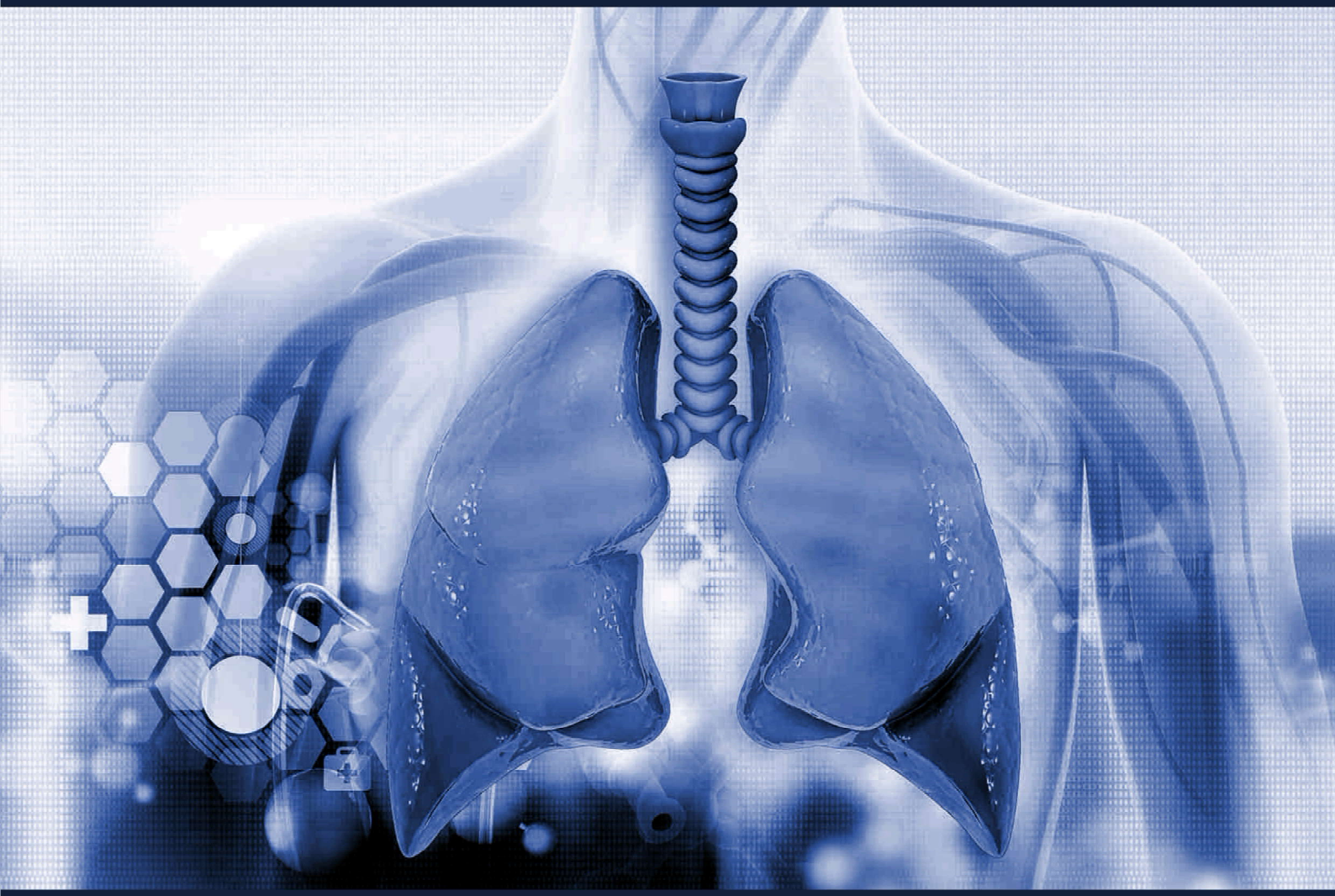

sppt
SOCIEDADE PAULISTA DE PNEUMOLOGIA E TISIOLOGIA

Diretoria

SOCIEDADE PAULISTA DE PNEUMOLOGIA E TISIOLOGIA
BIÊNIO 2022 | 2023

Presidente: Suzana Erico Tanni Minamoto
Vice-Presidente: Rodrigo Abensur Athanazio
Secretária Geral: Eloara Vieira Machado F. A. da Silva Campos
1ª Secretário: Aldo Agra de Albuquerque Neto
Diretor de Finanças: William Salibe Filho
Diretora de Assuntos Científicos: Liana Sousa Coelho
Diretora de Divulgação: Evelise Lima
Diretor de Informática: Alessandro Wasum Mariani
Diretor de Assuntos do Interior: Luis Renato Alves
Diretor de Relações Institucionais: Frederico Leon Arrabal Fernandes

COMISSÕES

Defesa Profissional: Marcos Naoyuki Samano
Ensino: José Leonidas Alves Júnior
Promoções: José Gustavo Barian Romaldini
Publicações: Fabio Eiji Arimura

DEPARTAMENTOS

Cirurgia Torácica
Fabio José Haddad
Ricardo Mingarini Terra
Isaac de Faria Soares Rodrigues

Endoscopia Respiratória
Ascedio José Rodrigues
Felipe Nominando Diniz Oliveira
Danielle Silva de Almeida Philipp

Pediatria
Luisa Mesquita Nunes
Maria Fernanda B. Hernandez Perez
Nathália da Costa Sousa

Fisioterapia Respiratória
Luciana Dias Chiavegato
Lara Maris Nápolis Goulart Rodrigues
Renata Ferrari Castan

CONSELHO FISCAL

Efetivos
Maria Vera Cruz de Oliveira Castellano
Maria Raquel Soares
Alberto Cukier

CONSELHO DELIBERATIVO
Frederico Leon Arrabal Fernandes
Roberto Rodrigues Júnior
Regina Maria de Carvalho Pinto
Oliver Augusto Nascimento
Mônica Corso Pereira
Jaquelina Sonoe Ota Arakaki
José Eduardo Delfini Cançado
Rafael Stelmach
Roberto Stirbulov
Ana Luisa Godoy Fernandes
Mário Terra Filho
Eliana Sheila Pereira da Silva Mendes
Alberto Cukier
Carlos Alberto de Castro Pereira
Miguel Bogossian
Francisco Vargas Suso
Nelson Morrone
*"In Memória"*Jorge Nakatani
Manuel Lopes dos Santos
Otávio Ribeiro Rato
Mozart Tavares de Lima
Mateus Romero

REGIONAIS

Regional do ABC
Presidente: Mônica Silveira Lapa
Secretária: Viviane Vieira Passini Soares

Regional de Araraquara / Bauru / Botucatu
Presidente: Marcos Abdo Arbex
Secretário: Jacob Antônio Della Coletta

Regional de Campinas
Presidente: Paulo Roberto Tonidandel
Secretário: Laura Deltreggia

Regional de Marília
Presidente: Gisele César de Rossi Agostinho
Secretário: Fábio Kendi Yamauchi

Regional de Ribeirão Preto
Presidente: Paulo Antônio de Morais Faleiro
Secretária: Rosangela Villela Garcia

Regional de Santos
Presidente: José Eduardo Gregório Rodrigues
Secretário: Alex Gonçalves Macedo

Regional de São José dos Campos
Presidente: José Roberto Megda Filho
Secretária: Mariah Prata Soldi Passos Taube

Regional de São José do Rio Preto
Presidente: Luis Homsi
Secretário: Benedito Aparecido Caie

SUBCOMISSÕES

Asma
Lilian Serrasqueiro Ballini Caetano
Câncer
Gustavo Faibischew Prado
Circulação
Cristiano Torres da Silva
Distúrbios Respiratórios do Sono
Erika Cristine Treptow
Doenças Intersticiais
Silvia Carla Sousa Rodrigues
D.P.O.C.
Mônica Corso Pereira
Epidemiologia
André Miotto
Infecções Respiratórias e Micoses
Andre Nathan Costa
Pleura
Philippe de Figueiredo Braga Colares
Doenças Ambientais e Ocupacionais
Rafael Futoshi Mizutani
Tabagismo
Ana Carla Sousa de Araujo
Terapia Intensiva
Bruno Rocha de Macedo
Tuberculose
Laura Deltreggia
Função Pulmonar
Fernando Moacyr Fragoso Didier Neto
Imagem
Carlos Gustavo Yuji Verrastro
Doença Pulmonar Avançada
Ana Carolina Lima Resende
Exercício e Atividade Física
Mariana Lafeta Lima

Apresentação

Caro(a) Leitor (a)

O Brasil é o país com maior número de casos notificados de Tuberculose nas Américas, com cerca de 78 mil casos no último ano, número este, em ascensão nos últimos anos, devido principalmente a impactos da pandemia de COVID-19.

A despeito de sermos um país com alta prevalência de tuberculose, diagnósticos diferenciais, como Nocardiose, devem ser aventados, especialmente quando a apresentação clínica não é típica.

Em paralelo, as Bronquiectasias são cada vez mais estudadas, podendo a Nocardiose ser um agente causador, quando causas mais frequentes são excluídas.

Nesta edição do Pneumologia Paulista é apresentado um caso, de provável relação entre a Nocardiose e Bronquiectasias, mostrando uma potencial relação entre ambas, devendo ser investigado sempre que houver a suspeita, levando ao devido tratamento.

"Acontece que toda a vida está interligada a todas as outras vidas"
Richard Feynman

Dr. Fábio Eiji Arimura
Editor-Chefe do Pneumologia Paulista

Nocardiose pulmonar no imunocompetente - uma causa de bronquiectasias?

Felipe Marquesini Sanches[1], Diego Campos Gonzalez[1], Roberta Karla Barbosa De Sales[1], Andre Nathan Costa[1]
[1]Divisão de Pneumologia, Instituto do Coração (InCor), Hospital das Clínicas da Faculdade de Medicina da Universidade de São Paulo - São Paulo, Brasil

Caso Clínico

Mulher de 52 anos, corretora de seguros, sem relato de tabagismo passivo ou ativo e sem exposições ambientais relevantes procura o ambulatório de pneumologia em fevereiro de 2022 com queixa de tosse seca há 1 ano, seguido de dispneia mMRC1, febre intermitente e tosse com hemoptoicos por 4 meses, além de perda ponderal não quantificada. Apresentava antecedente de hipotireoidismo, sem histórico de pneumopatias, infecções de repetição na infância, tuberculose ou sarampo. Contava história de múltiplas passagens em pronto-socorros com diversos ciclos de corticoterapia e antibioticoterapia empíricas. Vinha em uso contínuo de Formoterol 12mcg + budesonida 400mcg Spray 2x ao dia.

Ao exame físico, apresentava-se em bom estado geral com saturação de 98% em ar ambiente e sibilos expiratórios localizados em base pulmonar esquerda. O restante do exame não evidenciava alterações.

Tomografia computadorizada (TC) de tórax realizada no final de 2021 mostrou bronquiectasias cilíndricas e varicosas com preenchimento luminal com predomínio em regiões basais de lobos inferiores, lobo médio e língula, associado a micronódulos centrolobulares (Imagem 1a e b).

Foram então realizados exames laboratoriais com hemoglobina 13g/dL; hematócrito 42%; leucócitos 11.280 mil/mm³; neutrófilos 59,8%; eosinófilos 3,5%; linfócitos 27,7%; ureia 15mg/dL; Cr: 0,7mg/dL; IgE < 15,7 UI/mL. A investigação complementar para bronquiectasias apresentava-se negativa com sorologias virais (incluindo HIV), demais imunoglobulinas, provas de autoanticorpos e dosagem de Alfa 1 Antitripsina, todos normais.

A tomografia de tórax realizada em nosso serviço confirmou achados da TC anterior, contudo com acentuação das áreas de impactação brônquica, micronódulos e nódulos (imagem 1c e d).

A função pulmonar apresentava redução da capacidade vital forçada (CVF) e do volume expiratório forçado no primeiro segundo (VEF1), com relação VEF1/CVF preservada e ausência de resposta a broncodilatador. Os valores pré-broncodilatador são demonstrados na tabela 1.

Figuras: 1A e B

Foram coletadas 3 amostras de escarro com Teste Rápido Molecular para Tuberculose com resultados negativos, pesquisa de Bacilo Álcool-ácido resistente negativa, culturas para fungos e micobactérias negativas. Foi assim optado por seguir com a realização de Broncoscopia com Lavado Broncoalveolar, que resultou no crescimento de Nocardia sp. na cultura para fungos.

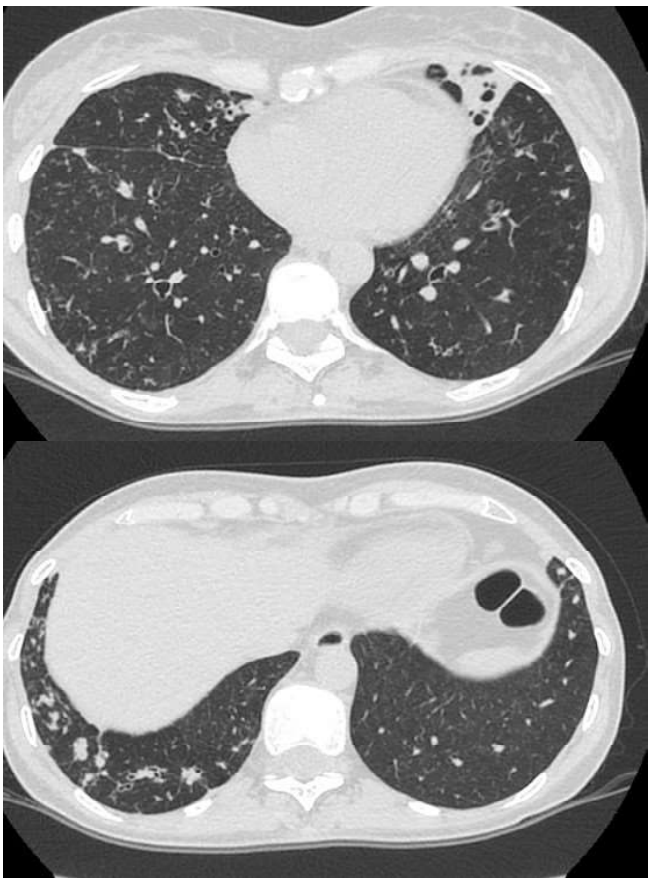

Figuras: 1C e D

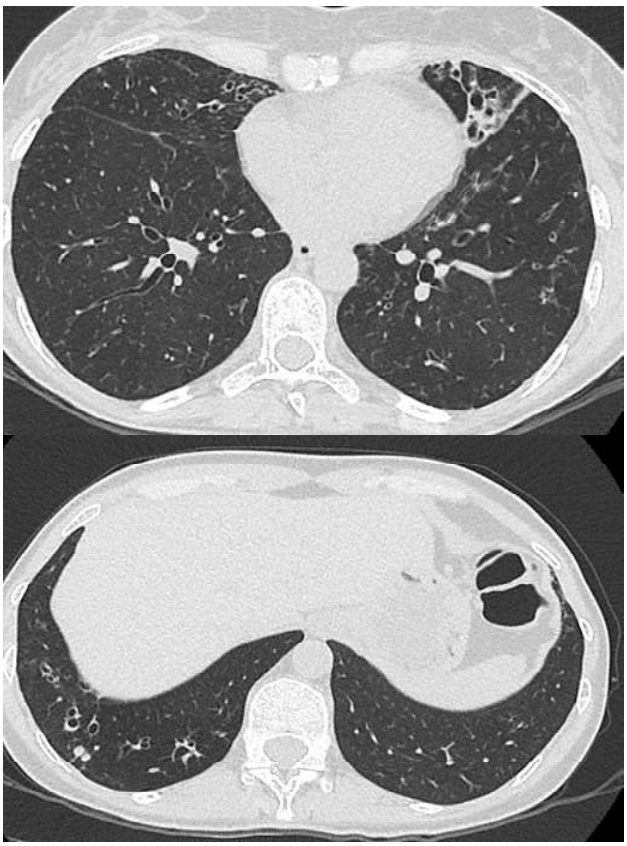

Figuras: 1E e F

Tabela 1: Valores absolutos da espirometria simples (% do predito)

	Pré tratamento	Pós tratamento
CVF	2.30 (63%)	2,87 (82%)
VEF1	1,68 (58%)	2,01 (72%)
VEF1/CVF	73 (91%)	70 (87%)

Iniciou-se o tratamento com Sulfametoxazol-Trimetoprima 800/160mg via oral 2x ao dia, com boa tolerância, e após 6 meses foi realizada nova tomografia de tórax com redução importante das áreas de impactação brônquica e dos micronódulos (imagem 1e, f) e nova prova de função pulmonar com melhora significativa nos valores de CVF e VEF1 (tabela 1).

Discussão

A nocardiose é uma doença infecciosa rara causada pela Nocardia spp., um bacilo gram-positivo aeróbio filamentoso parcialmente álcool-resistente, da ordem Actinomycetales, que também inclui as micobactérias e os actinomicetos. A Nocardia spp. é uma bactéria ubíqua encontrada no solo, transmitida por aerossóis na forma pulmonar e por inoculação direta na forma cutânea, não havendo evidências de transmissão entre humanos[1]. Não há dados populacionais precisos sobre a epidemiologia da nocardiose, mas estima-se que sua incidência esteja aumentando devido aos avanços nos métodos diagnósticos e à maior prevalência de fatores de risco associados[2,3,4].

Aproximadamente 60% dos casos ocorrem em pacientes imunossuprimidos, sendo os dois principais fatores de risco o uso de corticosteroides sistêmicos e o transplante de órgão sólido[5]. O risco de desenvolver nocardiose em pacientes sob uso de corticosteróides parece ser maior em pacientes com doenças pulmonares crônicas, possivelmente devido à maior disfunção macrofágica nesse grupo[6,7]. No caso de pacientes transplantados, os mais afetados são os pacientes pós-transplante de pulmão, devido ao maior grau de imunossupressão e à disfunção mucociliar relacionada[8].

Dentre os imunocompetentes, estão sob maior risco os tabagistas e os pneumopatas crônicos, e neste último grupo, prevalecem em estudos observacionais os pacientes com doença pulmonar obstrutiva crônica e bronquiectasias[4,6,9,10]. Apesar de controverso[11,12], o uso de corticosteroides inalatórios não parece contribuir para o maior risco nestes pacientes[2].

A doença pode apresentar diferentes formas de manifestação, sendo a forma pulmonar a mais comum (70-80% dos casos), com quadros de apresentacao subaguda ou crônica e cujas manifestações clínicas mais comuns são apresentadas na tabela 2[13.] Mais de 50% dos casos evolui para disseminação hematogênica, que, quando ocorre, envolve na maior parte dos casos o sistema nervoso central[14.] A taxa de mortalidade na forma pulmonar pode chegar a 38%[13,15,16].

Apesar da associação com manifestações radiológicas inespecíficas e variáveis[17], observa-se que pacientes imunocompetentes têm uma tendência maior de apresentar bronquiectasias. Em um estudo retrospectivo

Tabela 2: manifestações Clínicas da nocardiose pulmonar (13)

Manifestações Clínicas	%
Tosse	71%
Expectoração purulenta	71%
Febre	45.5%
Dispneia	34.5%
Fadiga	25.5%
Dor pleuritica	20%
Confusão	9.1%
Sudorese	5.5%
Perda ponderal	1.8%

unicêntrico de um Hospital Terciário de Michigan com 72 pacientes com nocardiose confirmada, bronquiectasias ocorreram em 48% dos imunocompetentes, enquanto nos imunodeprimidos corresponderam a apenas 10%[6]. Em outro estudo de um centro japonês com 30 pacientes com nocardiose pulmonar, foi descrito um padrão bronquiectásico nodular em 67% dos imunocompetentes e 6% dos imunodeprimidos[10]. No entanto, ainda não se sabe ao certo se as bronquiectasias são parte do espectro da doença causada pela Nocardia, à semelhança das micobactérias não tuberculosas[18,19,20], ou se são apenas um fator predisponente para o seu desenvolvimento. Outra hipótese a se considerar seria uma eventual coinfecção por micobactérias não tuberculosas, mas nos estudos essa proporção fica em torno de 15-25%[6,10,21].

A baixa especificidade das manifestações clínicas-radiológicas e a positividade da Nocardia na coloração de Ziehl-Neelsen em até 50% dos casos tornam o diagnóstico desafiador. Deve-se considerar nas hipóteses diagnósticas diferenciais a tuberculose pulmonar, neoplasias pulmonares e outras infecções respiratórias por germes de crescimento lento (tabela 3)[7]. Por este motivo, para o diagnóstico, é essencial a confirmação microbiológica, que pode ser feita por escarro (positividade 80-90%) ou lavado broncoalveolar (positividade 80-100%)[6,22,23]**.** Porém, devemos nos atentar ao fato de que o isolamento da Nocardia nos meios de cultura requer tempo, podendo levar até 21 dias para a sua identificação, sendo essencial notificar o laboratório de microbiologia a respeito da hipótese diagnóstica, para não haver descarte precoce dos meios de cultura[24].

O tratamento da nocardiose pulmonar é baseado em dados de estudos observacionais, relatos de caso e perfis de sensibilidade antimicrobiana de isolados de Nocardia sp. Até o momento, não há ensaios clínicos randomizados comparando a eficácia de drogas específicas[25]. A terapia de primeira linha nos pacientes imunocompetentes é a combinação de sulfametoxazol-trimetoprima oral nas doses de 5-10 mg/kg/dia de trimetoprima por um período de 6 a 12 meses. Enquanto que em imunodeprimidos, sugere-se doses de 15 mg/kg/dia de trimetoprima por tempo mínimo de 1 ano. E em pacientes com formas graves pulmonares ou disseminadas, é sugerida terapêutica inicial por 3-6 semanas endovenosa com esquema combinado de sulfametoxazol-trimetoprima + imipenem e/ou amicacina[26,27,25].

Tabela 3: Principais diagnósticos diferenciais de nocardiose pulmonar (7)

Diagnóstico diferencial	
Neoplasia pulmonar primária	Metástases pulmonares
Tuberculose pulmonar	Micobacteriose não tuberculosa
Actinomicose	Rodococose
Aspergilose	Mucormicose
Histoplasmose	Criptococose

Em resumo, apresentamos o caso de uma paciente com nocardiose pulmonar imunocompetente, de meia-idade, com bronquiectasias predominantes no lobo médio e língula, que diante da ausência de fatores de risco e investigação negativa inicial para bronquiectasias, sugere que a manifestação clinico-radiológica seja consequência da nocardiose em sua forma pulmonar. O caso , com boa evolução com tratamento especifico, reforça a necessidade de incluir a nocardiose na investigação de doenças respiratórias infecciosas de curso subagudo e de bronquiectasias de etiologia indefinida.

Referências

1. Valdezate S. Nocardia, Rhodococcus, Streptomyces and Other Aerobic Actinomycetes. In: Encyclopedia of Infection and Immunity. Elsevier; 2022. p. 589-613.
2. Woodworth MH, Saullo JL, Lantos PM, Cox GM, Stout JE. Nocardia and Bronchiectasis. Ann Am Thorac Soc. 2015;12(12):1833-1838.
3. Tremblay J, Thibert L, Alarie I, Valiquette L, Pe´pin J. Nocardiosis in Quebec, Canada, 1988-2008. Clin Microbiol Infect. 2011;17:690-696.
4. Kudru CU, Kumar A, Chawla K, Minnamreddigari C, Siddalingaiah N, Guddattu V. A ten-year retrospective analysis of nocardiosis in a tertiary care center of South-coastal India. Infez Med. 2021 Dec 10;29(4):600-608.
5. Margalit, I., Goldberg, E., Ben Ari, Y. et al. Clinical correlates of nocardiosis. Sci Rep. 2020 Aug 31;10(1):14272
6. Steinbrink J, Leavitt J, Matuschak GM. Manifestations and outcomes of nocardia infections: Comparison of immunocompromised and nonimmunocompromised adult patients. Medicine (Baltimore). 2018;97(40):e12649
7. Donnelly LE, Barnes PJ. Defective phagocytosis in airways disease. Chest. 2012 Apr;141(4):1055-1062.
8. Majeed A, Beatty N, Iftikhar A, Mushtaq A, Fisher J, Gaynor P, Kim JC, Marquez JL, Mora FE, Georgescu A, Zangeneh T. A 20-year experience with nocardiosis in solid organ transplant (SOT) recipients in the Southwestern United States: A single-center study. Transpl Infect Dis. 2018 Aug;20(4):e12904.
9. Claudia Maggiorelli, Irene Di Pierro, Carmen Manta, Uberto Maccari, Irene Galanti & Raffaele Scala (2015) Nocardia and Lungs in COPD: Beyond Immuno-deficiencies, COPD: Journal of Chronic Obstructive Pulmonary Disease, 2015 Jun;12(3):315-9.
10. Fujita T, Ikari J, Watanabe A, Tatsumi K. Clinical characteristics of pulmonary nocardiosis in immunocompetent patients. J Infect Chemother. 2016;22(10):656-659.
11. Cascarano E, Frappa M, Degano B, Pelloux I, Saint-Raymond C, Gheerbrant H. Several Nocardia abcessus bronchiolitis in a patient treated with inhaled corticosteroids: a case report. Allergy Asthma Clin Immunol. 2023 Apr 3;19(1):27.

12. Silva Cruz M, Rodrigues Santos L, Vasconcelos G, Couto C, Esteves Rodrigues T, Veiga Ferraz R, Ferraz Moreira V, Lopes Z, Cadarso F. Nocardiosis: When the Side Effects of Therapy Mimic Symptoms. Cureus. 2022 Jun 6;14(6):e25695.
13. Ercibengoa M, Càmara J, Tubau F, García-Somoza D, Galar A, Martín-Rabadán P, Marin M, Mateu L, García-Olivé I, Prat C, Cilloniz C, Torres A, Pedro-Botet ML, Ardanuy C, Muñoz P, Marimón JM. A multicentre analysis of Nocardia pneumonia in Spain: 2010-2016. Int J Infect Dis. 2020 Jan;90:161-166.
14. Martínez-Barricarte R. Isolated Nocardiosis, an Unrecognized Primary Immunodeficiency?. Front Immunol. 2020;11:590239. doi: 10.3389/fimmu.2020.590239.
15. Woodworth MH, Saullo JL, Lantos PM, Cox GM, Stout JE. Increasing Nocardia Incidence Associated with Bronchiectasis at a Tertiary Care Center. Ann Am Thorac Soc. 2017 Mar;14(3):347-354
16. Martínez R, Reyes S, Menéndez R. Pulmonary nocardiosis: risk factors, clinical features, diagnosis and prognosis. Curr Opin Pulm Med. 2008 May;14(3):219-27.
17. Kanne JP, Yandow DR, Mohammed TLH, Meyer CA. CT Findings of Pulmonary Nocardiosis. Am J Roentgenol. 2011;197(2):W266-W272.
18. Reich JM, Johnson RE. Mycobacterium avium complex pulmonary disease presenting as an isolated lingular or middle lobe pattern. The Lady Windermere syndrome. Chest. 1992 Jun;101(6):1605-9.
19. Anjos LRBD, Parreira PL, Torres PPTS, Kipnis A, Junqueira-Kipnis AP, Rabahi MF. Non-tuberculous mycobacterial lung disease: a brief review focusing on radiological findings. Rev Soc Bras Med Trop. 2020 Sep 11;53:e20200241.
20. Bao L, Lin H, Dong L, Zhang Q, Shangguan Z. Imaging Findings of Pulmonary Nocardiosis Mimicking Bronchiectasis. J Coll Physicians Surg Pak. 2019 Mar;29(3):278-280.
21. Kurahara Y, Tachibana K, Tsuyuguchi K, Akira M, Suzuki K, Hayashi S. Pulmonary nocardiosis: a clinical analysis of 59 cases. Respir Investig. 2014 May;52(3):160-6.
22. Saubolle MA, Sussland D. Nocardiosis: review of clinical and laboratory experience. J Clin Microbiol. 2003 Oct;41(10):4497-501.
23. Menéndez R, Cordero PJ, Santos M, Gobernado M, Marco V. Pulmonary infection with Nocardia species: a report of 10 cases and review. Eur Respir J. 1997 Jul;10(7):1542-6.
24. Lederman ER, Crum NF. A case series and focused review of nocardiosis: clinical and microbiologic aspects. Medicine (Baltimore). 2004 Sep;83(5):300-313.
25. Margalit I, Lebeaux D, Tishler O, Goldberg E, Bishara J, Yahav D, Coussement J. How do I manage nocardiosis? Clin Microbiol Infect. 2021 Apr;27(4):550-558.
26. Wilson JW. Nocardiosis: updates and clinical overview. Mayo Clin Proc. 2012 Apr;87(4):403-7.
27. Shariff M, Gunasekaran J. Pulmonary Nocardiosis: Review of Cases and an Update. Can Respir J. 2016;2016:7494202.

Andre Nathan Costa
nathan.andre@gmail.com