ISSN (on-line): 2448-0533

Pneumologia Paulista

Uma publicação da Sociedade Paulista de Pneumologia e Tisiologia
Julho | 2023

Segmentectomia pulmonar para tratamento do câncer de pulmão

Fabio Eiti Nishibe Minamoto; Eserval Rocha Junior; Ricardo Mingarini Terra

sppt
SOCIEDADE PAULISTA DE PNEUMOLOGIA E TISIOLOGIA

Diretoria

SOCIEDADE PAULISTA DE PNEUMOLOGIA E TISIOLOGIA
BIÊNIO 2022 | 2023

Presidente: Suzana Erico Tanni Minamoto
Vice-Presidente: Rodrigo Abensur Athanazio
Secretária Geral: Eloara Vieira Machado F. A. da Silva Campos
1ª Secretário: Aldo Agra de Albuquerque Neto
Diretor de Finanças: William Salibe Filho
Diretora de Assuntos Científicos: Liana Sousa Coelho
Diretora de Divulgação: Evelise Lima
Diretor de Informática: Alessandro Wasum Mariani
Diretor de Assuntos do Interior: Luis Renato Alves
Diretor de Relações Institucionais: Frederico Leon Arrabal Fernandes

COMISSÕES

Defesa Profissional: Marcos Naoyuki Samano
Ensino: José Leonidas Alves Júnior
Promoções: José Gustavo Barian Romaldini
Publicações: Fabio Eiji Arimura

DEPARTAMENTOS

Cirurgia Torácica
Fabio José Haddad
Ricardo Mingarini Terra
Isaac de Faria Soares Rodrigues

Endoscopia Respiratória
Ascedio José Rodrigues
Felipe Nominando Diniz Oliveira
Danielle Silva de Almeida Philipp

Pediatria
Luisa Mesquita Nunes
Maria Fernanda B. Hernandez Perez
Nathália da Costa Sousa

Fisioterapia Respiratória
Luciana Dias Chiavegato
Lara Maris Nápolis Goulart Rodrigues
Renata Ferrari Castan

CONSELHO FISCAL

Efetivos
Maria Vera Cruz de Oliveira Castellano
Maria Raquel Soares
Alberto Cukier

CONSELHO DELIBERATIVO
Frederico Leon Arrabal Fernandes
Roberto Rodrigues Júnior
Regina Maria de Carvalho Pinto
Oliver Augusto Nascimento
Mônica Corso Pereira
Jaquelina Sonoe Ota Arakaki
José Eduardo Delfini Cançado
Rafael Stelmach
Roberto Stirbulov
Ana Luisa Godoy Fernandes
Mário Terra Filho
Eliana Sheila Pereira da Silva Mendes
Alberto Cukier
Carlos Alberto de Castro Pereira
Miguel Bogossian
Francisco Vargas Suso
Nelson Morrone
*"In Memória"*Jorge Nakatani
Manuel Lopes dos Santos
Otávio Ribeiro Rato
Mozart Tavares de Lima
Mateus Romero

REGIONAIS

Regional do ABC
Presidente: Mônica Silveira Lapa
Secretária: Viviane Vieira Passini Soares

Regional de Araraquara / Bauru / Botucatu
Presidente: Marcos Abdo Arbex
Secretário: Jacob Antônio Della Coletta

Regional de Campinas
Presidente: Paulo Roberto Tonidandel
Secretário: Laura Deltreggia

Regional de Marília
Presidente: Gisele César de Rossi Agostinho
Secretário: Fábio Kendi Yamauchi

Regional de Ribeirão Preto
Presidente: Paulo Antônio de Morais Faleiro
Secretária: Rosangela Villela Garcia

Regional de Santos
Presidente: José Eduardo Gregório Rodrigues
Secretário: Alex Gonçalves Macedo

Regional de São José dos Campos
Presidente: José Roberto Megda Filho
Secretária: Mariah Prata Soldi Passos Taube

Regional de São José do Rio Preto
Presidente: Luis Homsi
Secretário: Benedito Aparecido Caie

SUBCOMISSÕES

Asma
Lilian Serrasqueiro Ballini Caetano
Câncer
Gustavo Faibischew Prado
Circulação
Cristiano Torres da Silva
Distúrbios Respiratórios do Sono
Erika Cristine Treptow
Doenças Intersticiais
Silvia Carla Sousa Rodrigues
D.P.O.C.
Mônica Corso Pereira
Epidemiologia
André Miotto
Infecções Respiratórias e Micoses
Andre Nathan Costa
Pleura
Philippe de Figueiredo Braga Colares
Doenças Ambientais e Ocupacionais
Rafael Futoshi Mizutani
Tabagismo
Ana Carla Sousa de Araujo
Terapia Intensiva
Bruno Rocha de Macedo
Tuberculose
Laura Deltreggia
Função Pulmonar
Fernando Moacyr Fragoso Didier Neto
Imagem
Carlos Gustavo Yuji Verrastro
Doença Pulmonar Avançada
Ana Carolina Lima Resende
Exercício e Atividade Física
Mariana Lafeta Lima

Apresentação

Caro Leitor (a)

A Oncologia pulmonar a cada ano, avança a passos largos com tratamentos mais ou tão eficazes quanto os anteriores, mas com menor morbidade, mudando progressivamente o panorama dessa doença tão mortal.

Cirurgias menores, quando bem indicadas, são atualmente o padrão no tratamento cirúrgico das neoplasias pulmonares.

Nesta edição do Pneumologia Paulista, lhes é apresentado um caso clínico discorrendo sobre as indicações e possibilidades de cirurgias segmentares em caso de neoplasias malignas pulmonares de menor tamanho.

"Estou com câncer e daí? Vou ficar chorando a vida inteira ou vou aprender como lutar contra ele? A segunda opção é bem mais apropriada, você não acha?"
José Guimarães e Silva, escritor.

Dr. Fábio Eiji Arimura
Editor-Chefe do Pneumologia Paulista

Segmentectomia pulmonar para tratamento do câncer de pulmão

Fabio Eiti Nishibe Minamoto[1]; Eserval Rocha Junior[2]; Ricardo Mingarini Terra[3]
[1]Cirurgião torácico em São Paulo - SP; Aluno de doutorado no Instituto do Coração (INCOR) da Faculdade de Medicina da USP.
[2]Cirurgião torácico em São Paulo - SP; Médico assistente do Serviço do Cirurgia Torácica do Instituto do Câncer do Estado de São Paulo (ICESP) - FMUSP
[3]Cirurgião torácico em São Paulo - SP; Professor livre-docente da Faculdade de Medicina da USP; Chefe do Serviço do Cirurgia Torácica do Instituto do Câncer do Estado de São Paulo (ICESP) - FMUSP; Coordenador do Centro de Excelência em Tórax do Hospital Israelita Albert Einstein.

Caso Clínico

Paciente do sexo masculino, 67 anos, natural e procedente de São Paulo - SP com nódulo pulmonar a esquerda, que foi identificado durante estadiamento de neoplasia gástrica em 2019. De antecedentes pessoais é ex-tabagista com uma carga tabágica de 50 maços.ano e hipertenso, sem outras comorbidades. Tem história familiar positiva de câncer de pulmão em irmão. Ao exame físico, se apresentou em bom estado geral, eupneico em ar ambiente, ausculta cardíaca e pulmonar sem alterações. A tomografia de tórax inicial foi feita no pré-operatório do câncer gástrico mostrou um nódulo pulmonar em vidro fosco puro no lobo inferior esquerdo, medindo 9mm no maior diâmetro e localizado segmento ântero-medial (S8). Foi optado no primeiro momento por seguimento, mas evoluiu com aumento de tamanho do nódulo, de modo que na nova tomografia de 2022 estava com 17mm e havia surgido componente sólido (Figura 1). Na ocasião foi pedido um PET-CT que não mostrou áreas de captação suspeitas no mediastino ou fora do tórax. Devido ao crescimento da lesão e às características do exame de imagem, a principal hipótese foi de neoplasia de provável sítio primário pulmonar. Dessa forma, a cirurgia de ressecção da lesão pulmonar foi indicada para diagnóstico e tratamento, com a proposta de segmentectomia anatômica. Exames pré-operatórios mostraram boa função cardiovascular com eletrocardiograma e ecocardiograma dentro do padrão de normalidade. A espirometria simples mostrou boa função pulmonar com VEF-1 3,0L (97%), CVF 3,66 (92%) e VEF-1/CVF 0,82 (95%).

A cirurgia foi realizada através da técnica robótica na plataforma Da Vinci Si. O segmento a ser ressecado e as estruturas bronco-vasculares correspondentes foram dissecados e identificados comparando com a anatomia encontrada na reconstrução tridimensional da tomografia (Figura 2). Após a retirada da peça, o espécime foi enviado para congelação que confirmou a presença de células

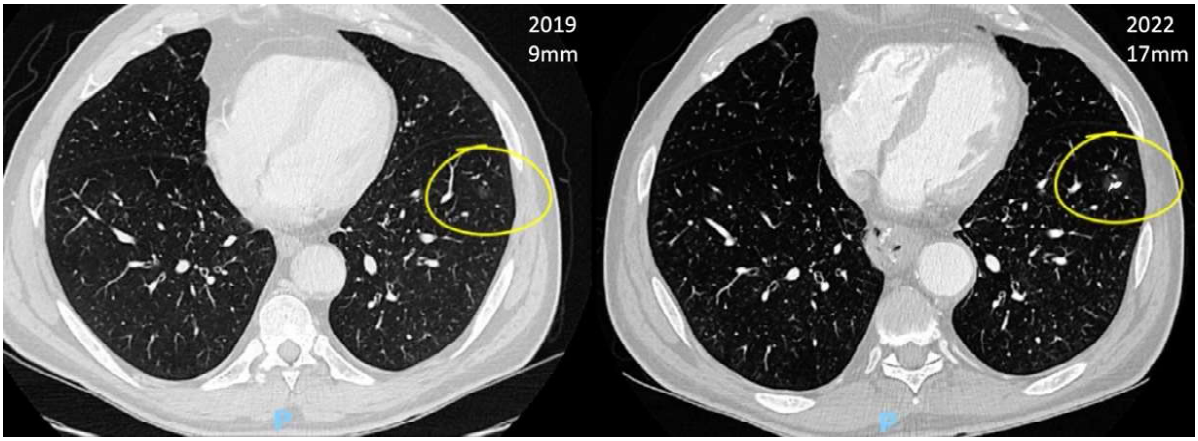

Figura 1. Comparação entre as tomografias de 2019 e 2022. Ficou constatado aumentado do tamanho da lesão e surgimento de componente sólido entre os dois exames.

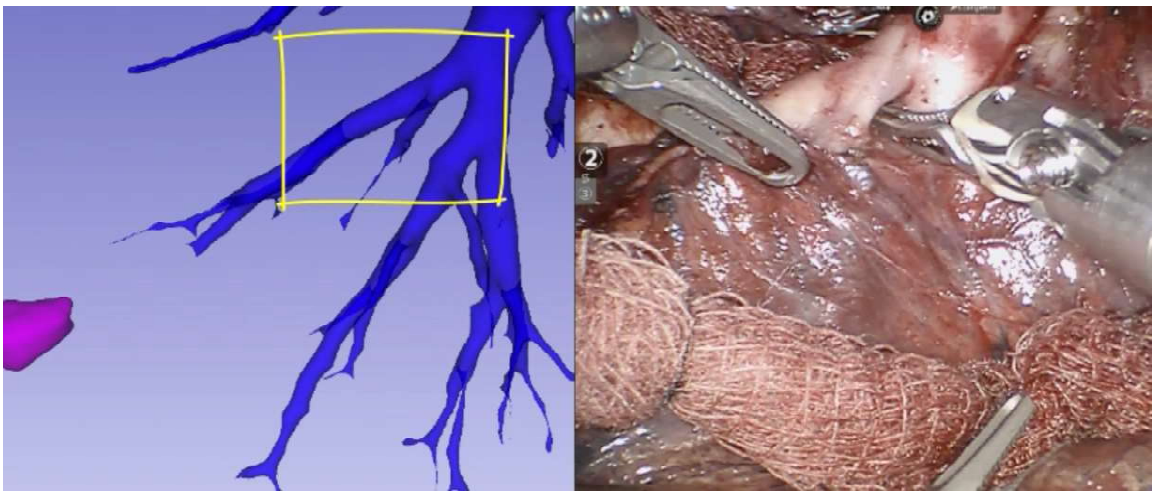

Figura 2. Uso da reconstrução tridimensional para identificação intra-operatória da artéria para o segmento 8.

neoplásicas na lesão, com margens cirúrgicas livres. Além disso, foi realizada linfadenectomia hilar e mediastinal como padrão de uma cirurgia radical para tratamento de câncer de pulmão. O paciente evoluiu de maneira favorável e recebeu alta hospitalar no 2º dia pós-operatório.

O resultado anatomopatológico da parafina confirmou se tratar de um adenocarcinoma pulmonar minimamente invasivo com tamanho total da lesão em 1,5cm e componente invasivo de 4mm. Os linfonodos ressecados das cadeias 5, 6, 7, 8, 9, 10, 11 e 12 não apresentavam células neoplásicas e o estadiamento final foi pT1miN0M0 (EC IA1). O paciente segue em acompanhamento ambulatorial de rotina em boas condições clínicas.

Discussão

A segmentectomia pulmonar consiste na ressecção de um ou mais segmentos do pulmão, mas sem ressecar o lobo todo. É classificada de acordo com a técnica empregada, podendo ser anatômica ou não-anatômica. A segmentectomia não-anatômica ou ressecção em cunha é realizada tendo como referência a lesão a ser operada e não inclui a dissecção dos elementos do hilo pulmonar (Figura 3). Na segmentectomia anatômica, a cirurgia se baseia na anatomia bronco vascular, e por definição é necessária a ressecção do brônquio segmentar e das estruturas vasculares (veia e artéria segmentares). Neste tipo cirurgia, a dissecção respeita a drenagem linfática de maneira que os linfonodos peribroncovasculares são removidos em conjunto com o segmento pulmonar. Vale ressaltar que a segmentectomia anatômica é um procedimento de maior complexidade, pois depende da identificação correta dos vasos e do brônquio correspondentes, além do plano intersegmentar que diferente das fissuras pulmonares, em geral não é visto separado. Por esse motivo a reconstrução tridimensional é fundamental para o sucesso da cirurgia e deve ser feita de rotina.

Em relação aos resultados oncológicos, a realização da

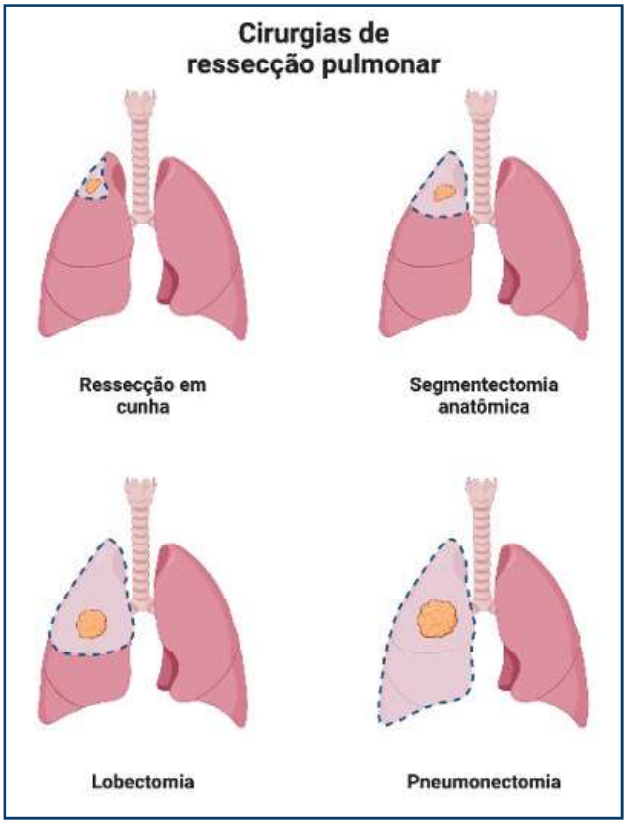

Figura 3. Esquema comparativo mostrando as diferentes cirurgias de ressecção pulmonar (autoria própria)

segmentectomia versus lobectomia para tratamento do câncer de pulmão não-pequenas células em fase inicial é um tema muito discutido atualmente. Existem evidências científicas recentes que corroboram que para alguns pacientes com doença precoce a segmentectomia se equipara à lobectomia para controle da doença. Todavia, por muito tempo o consenso foi justamente o oposto, principalmente devido ao estudo do Lung Cancer Study Group (LCSG821) publicado em 1995. Este foi o primeiro estudo clínico randomizado que comparou lobectomia e segmentectomia para câncer de pulmão, incluindo lesões de até 3cm e sem metástase para linfonodos. Teve como

desfecho principal a sobrevida global e livre de doença e os resultados foram favoráveis ao grupo da lobectomia. Um dos pontos a serem debatidos sobre a aplicação deste estudo para os dias de hoje é que os pacientes incluídos eram avaliados inicialmente apenas com radiografia de tórax e exames laboratoriais. A tomografia só era realizada caso houvesse alguma suspeita de metástase. Hoje todos os pacientes com câncer de pulmão realizam tomografia e recomenda-se que a maioria faça um PET-CT, isso permite um melhor estadiamento e seleção dos casos com doença inicial e certamente impacta nos índices de recidiva da doença. Todavia, por se tratar de um estudo com uma metodologia consistente em uma época em que grande parte da literatura era composta por estudos retrospectivos, foi amplamente aceito pela comunidade e desde então a lobectomia foi considerada a cirurgia padrão para câncer de pulmão. A segmentectomia era reservada apenas para casos com a função pulmonar ruim ou com comorbidades maiores que contraindicassem a lobectomia.

Atualmente esse paradigma vem em mudança, pois no último ano foram publicados os resultados de importantes ensaios clínicos randomizados que compararam a lobectomia e a segmentectomia para tratamento do câncer de pulmão estádio IA. Um desses estudos é o JCOG0802 que incluiu pacientes com nódulos de até 2cm, independentemente do tamanho do componente sólido, os quais foram randomizados para lobectomia ou segmentectomia anatômica. É um estudo fase 3 de não-inferioridade que incluiu 1106 pacientes que foram submetidos ao tratamento cirúrgico e seguidos durante um tempo mediano de 7,3 anos. Os resultados mostraram uma melhor sobrevida global para grupo de segmentectomia (94,3% vs 91,15; p = 0,0082), e não houve diferença na sobrevida em 5 anos livre de recidiva (88,0% vs 87,9%; p = 0,9889). Todavia o grupo de segmentectomia teve uma proporção maior total de recidiva local (10,5% vs 5,4%; p = 0,0018) e um risco aumentado de fístula aérea e empiema (OR = 2,07; p = 0,023). A maior taxa de recidiva no grupo segmentectomia pode ser explicada levando-se em consideração a natureza dessa variável, que pode ter sido influenciada pela maior mortalidade no grupo lobectomia e não ter mostrado a recidiva nos pacientes que evoluíram com óbito durante o seguimento. Dessa forma, os autores concluem que a segmentectomia anatômica pode ser considerada a cirurgia padrão para lesões de até 2cm.

Vale também citar o CALGB 140503, com desenho prospectivo e randomizado semelhante ao estudo do JCOG, porém a grande diferença é que no grupo de segmentectomia, o cirurgião poderia escolher entre a realização da cirurgia anatômica ou não-anatômica. Foram operados 697 pacientes e que foram acompanhados durante um tempo mediano de 7 anos. Ficou demonstrada a não inferioridade tanto na sobrevida livre de doença dentre os dois grupos, como na sobrevida global com resultados similares dentre os dois grupos. A conclusão deste estudo foi a mesma, de que a segmentectomia pode ser considerada como tratamento padrão para o câncer de pulmão inicial e com até 2cm, porém com um adendo de que a segmentectomia não-anatômica figura dentre as opções de técnica cirúrgica para essa finalidade.

Ambos os estudos corroboram a ideia de que a segmentectomia pulmonar se apresenta como uma opção viável de tratamento para o câncer de pulmão inicial para nódulos de até que 2cm. Esse procedimento polpa o restante do lobo pulmonar, todavia sem comprometer o resultado oncológico. O caso clínico descrito apresenta uma típica situação na qual há um grande benefício na realização da segmentectomia. Por se tratar de um nódulo subsólido em crescimento, havia uma alta suspeição de se tratar de uma neoplasia primária do pulmão. Nesse contexto, não foi solicitada a biópsia percutânea pré-operatória por se tratar de uma lesão em vidro fosco com componente sólido pequeno. Dessa forma, havia indicação da cirurgia direto, tanto para diagnóstico como para tratamento e nessa situação a segmentectomia anatômica representa uma excelente opção, pois permite a ressecção da lesão de maneira precisa, porém sem a necessidade de ressecar completamente o lobo. Ademais nódulos em vidro fosco são um desafio para localização intraoperatória, uma vez que não são visíveis ou palpáveis. Tal condição dificulta a realização da cunha sem alguma estratégia adicional de marcação do nódulo, todavia na segmentectomia anatômica, ao se identificar os vasos e o brônquio que vão para o nódulo, não é necessária a visualização do mesmo para ter a convicção de que ele está sendo removido em conjunto com segmento.

Concluindo, a segmentectomia deve ser considerada como parte do tratamento padrão do câncer de pulmão inicial quando com nódulos de até 2cm periféricos. A definição entre a cirurgia anatômica ou não anatômica fica a critério do cirurgião, com ambas tendo resultados oncológicos similares.

Referências Bibliográficas

1. Ginsberg RJ, Rubinstein LV. Randomized trial of lobectomy versus limited resection for T1 N0 non-small cell lung cancer. Lung Cancer Study Group. Ann Thorac Surg. 1995;60(3):615-623.
2. Saji H, Okada M, Tsuboi M, et al. Segmentectomy versus lobectomy in small-sized peripheral non-small-cell lung cancer (JCOG0802/WJOG4607L): a multicentre, open-label, phase 3, randomised, controlled, non-inferiority trial. Lancet. 2022;399(10335):1607-1617.
3. Altorki N, Wang X, Kozono D, et al. Lobar or Sublobar Resection for Peripheral Stage IA Non-Small-Cell Lung Cancer. N Engl J Med. 2023;388(6):489-498.

Ricardo Mingarini Terra
rmterra@uol.com.br