ISSN (on-line): 2448-0533

Pneumologia Paulista

Uma publicação da Sociedade Paulista de Pneumologia e Tisiologia
Junho | 2022

Paciente com cistos pulmonares difusos e evolução progressiva

Jacqueline Schwanz Gröner, Bruno Guedes Baldi

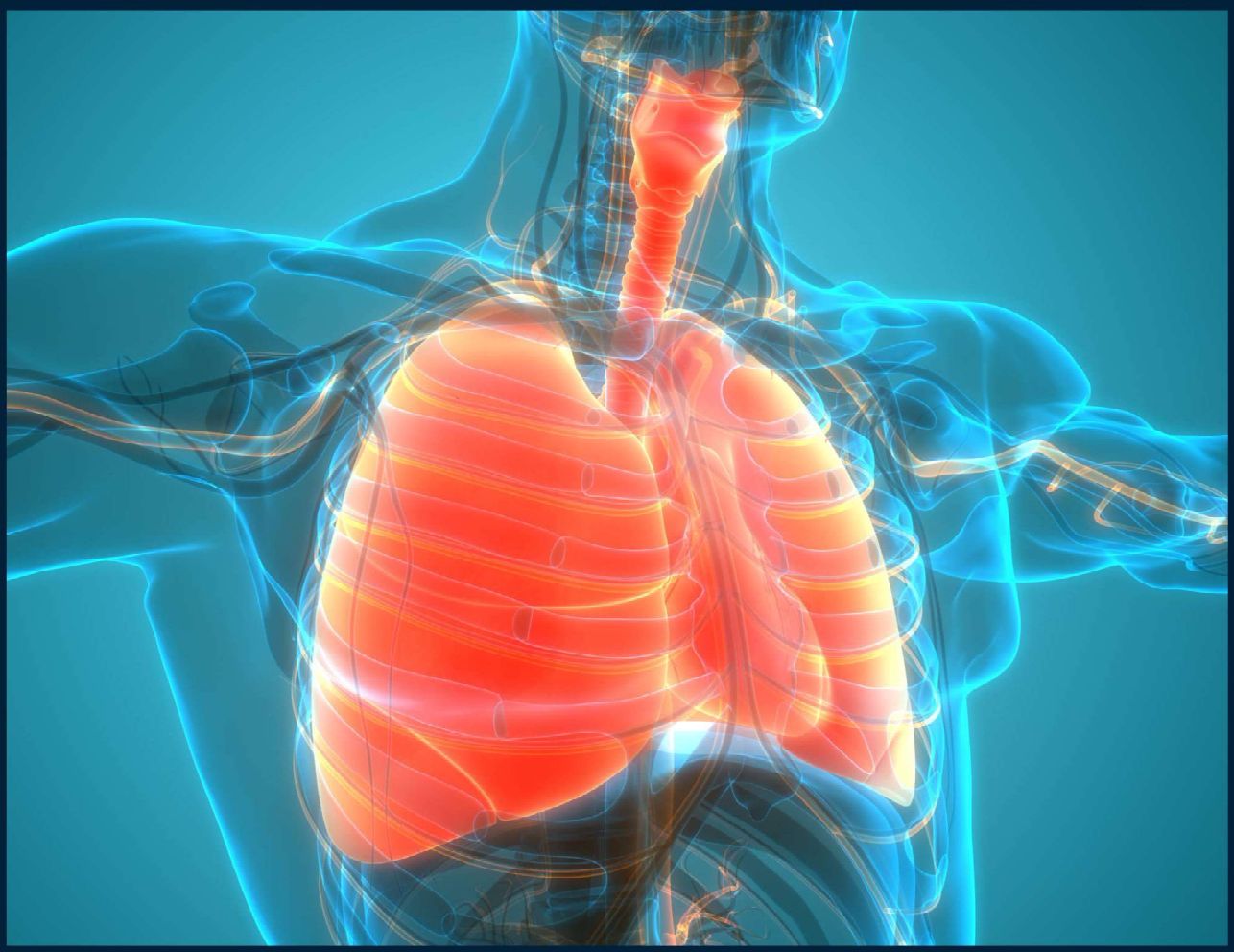

sppt
SOCIEDADE PAULISTA DE PNEUMOLOGIA E TISIOLOGIA

Diretoria

SOCIEDADE PAULISTA DE PNEUMOLOGIA E TISIOLOGIA
BIÊNIO 2022 | 2023

Presidente: Suzana Erico Tanni Minamoto
Vice-Presidente: Rodrigo Abensur Athanazio
Secretária Geral: Eloara Vieira Machado F. A. da Silva Campos
1ª Secretário: Aldo Agra de Albuquerque Neto
Diretor de Finanças: Willian Salibe Filho
Diretora de Assuntos Científicos: Liana Sousa Coelho
Diretora de Divulgação: Evelise Lima
Diretor de Informática: Alessandro Wasum Mariani
Diretor de Assuntos do Interior: Luis Renato Alves
Diretor de Relações Institucionais: Frederico Leon Arrabal Fernandes

COMISSÕES

Defesa Profissional: Marcos Naoyuki Samano
Ensino: José Leonidas Alves Júnior
Promoções: José Gustavo Barian Romaldini
Publicações: Fabio Eiji Arimura

DEPARTAMENTOS

Cirurgia Torácica
Fabio José Haddad
Ricardo Mingarini Terra
Isaac de Faria Soares Rodrigues

Endoscopia Respiratória
Ascedio José Rodrigues
Felipe Nominando Diniz Oliveira
Danielle Silva de Almeida Philipp

Pediatria
Luisa Mesquita Nunes
Maria Fernanda B. Hernandez Perez
Nathália da Costa Sousa

Fisioterapia Respiratória
Luciana Dias Chiavegato
Lara Maris Nápolis Goulart Rodrigues
Renata Ferrari Castan

CONSELHO FISCAL

Efetivos
Maria Vera Cruz de Oliveira Castellano
Maria Raquel Soares
Alberto Cukier

CONSELHO DELIBERATIVO
Frederico Leon Arrabal Fernandes
Roberto Rodrigues Júnior
Regina Maria de Carvalho Pinto
Oliver Augusto Nascimento
Mônica Corso Pereira
Jaquelina Sonoe Ota Arakaki
José Eduardo Delfini Cançado
Rafael Stelmach
Roberto Stirbulov
Ana Luisa Godoy Fernandes
Mário Terra Filho
Eliana Sheila Pereira da Silva Mendes
Alberto Cukier
Carlos Alberto de Castro Pereira
Miguel Bogossian
Francisco Vargas Suso
Nelson Morrone
*"In Memória"*Jorge Nakatani
Manuel Lopes dos Santos
Otávio Ribeiro Rato
Mozart Tavares de Lima
Mateus Romero

REGIONAIS

Regional do ABC
Presidente: Mônica Silveira Lapa
Secretária: Viviane Vieira Passini Soares

Regional de Araraquara / Bauru / Botucatu
Presidente: Marcos Abdo Arbex
Secretário: Jacob Antônio Della Coletta

Regional de Campinas
Presidente: Paulo Roberto Tonidandel
Secretário: Laura Deltreggia

Regional de Marília
Presidente: Gisele César de Rossi Agostinho
Secretário: Fábio Kendi Yamauchi

Regional de Ribeirão Preto
Presidente: Paulo Antônio de Morais Faleiro
Secretária: Rosangela Villela Garcia

Regional de Santos
Presidente: José Eduardo Gregório Rodrigues
Secretário: Alex Gonçalves Macedo

Regional de São José dos Campos
Presidente: José Roberto Megda Filho
Secretária: Mariah Prata Soldi Passos Taube

Regional de São José do Rio Preto
Presidente: Luis Homsi
Secretário: Benedito Aparecido Caie

SUBCOMISSÕES

Asma
Lilian Serrasqueiro Ballini Caetano
Câncer
Gustavo Faibischew Prado
Circulação
Cristiano Torres da Silva
Distúrbios Respiratórios do Sono
Erika Cristine Treptow
Doenças Intersticiais
Silvia Carla Sousa Rodrigues
D.P.O.C.
Mônica Corso Pereira
Epidemiologia
André Miotto
Infecções Respiratórias e Micoses
Andre Nathan Costa
Pleura
Philippe de Figueiredo Braga Colares
Doenças Ambientais e Ocupacionais
Rafael Futoshi Mizutani
Tabagismo
Ana Carla Sousa de Araujo
Terapia Intensiva
Bruno Rocha de Macedo
Tuberculose
Laura Deltreggia
Função Pulmonar
Fernando Moacyr Fragoso Didier Neto
Imagem
Carlos Gustavo Yuji Verrastro
Doença Pulmonar Avançada
Ana Carolina Lima Resende
Exercício e Atividade Física
Mariana Lafeta Lima

Apresentação

Há 85 anos, em 1937, um médico alemão reportou uma autópsia única, de uma mulher de 43 anos que faleceu por doença cística difusa pulmonar, com proliferação de células musculares, denominada cirrose muscular dos pulmões. Este e outros relatos de casos foram os primeiros da doença atualmente denominada Linfangioleiomiomatose (LAM).

O mês de junho, é denominado o Mês Mundial de Conscientização da LAM. A LAM é uma doença rara, progressiva e multissitêmica que tipicamente resultam em destruição cística pulmonar predominantemente em mulheres. Desde então, vários avanços foram feitos visando melhorar o diagnóstico e o tratamento. No Brasil, ainda que haja dificuldade na investigação e tratamento, felizmente, diversos centros de referência em LAM e outras doenças intersticiais estão surgindo.

Nesta edição do Pneumologia Paulista, lhes é apresentado um caso de LAM, assim como uma revisão de diagnóstico e tratamento.

Tenha uma ótima leitura!

"Se você acordou respirando, parabéns! Você tem uma nova chance."
Andrea Boydston

Dr. Fábio Eiji Arimura
Editor-Chefe do Pneumologia Paulista

Paciente com cistos pulmonares difusos e evolução progressiva

Jacqueline Schwanz Gröner[1], Bruno Guedes Baldi[1]
[1]Grupo de Doenças Intersticiais Pulmonares - Divisão de Pneumologia, Instituto do Coração (InCor), Hospital das Clínicas da Faculdade de Medicina da Universidade de São Paulo - São Paulo, Brasil

Caso Clínico

Paciente de 50 anos, sexo feminino, branca, professora de pilates, procedente de Arujá - SP. Procura atendimento médico por dispneia progressiva, atualmente mMRC (*Modified Medical Research Council*) 2, com evolução de um ano. Sem queixas relacionadas a outros sistemas.

Nega comorbidades, porém teve episódio de pneumotórax à direita em 2010, com necessidade de drenagem torácica e realização de pleurodese. Referiu ainda nefrectomia direita por tumor renal em 2000, sem saber diagnóstico preciso. Tabagista ativa com carga de 10 maços-ano e com exposição domiciliar a mofo nos últimos três anos. Nunca engravidou, a despeito de ter realizado tratamento para infertilidade em 2001. Usou anticoncepcional oral dos 26 aos 36 anos. Ausência de antecedente familiar de doença pulmonar.

Ao exame físico, não apresentava alterações à ausculta pulmonar, com saturação periférica de oxigênio ao repouso e em ar ambiente de 95%. Sem alterações ao exame dos demais sistemas ou cutâneas.

Prova de função pulmonar completa demonstrava distúrbio ventilatório obstrutivo de grau leve (VEF_1 de 67% do predito), com sinais de aprisionamento aéreo e hiperinsuflação, além de difusão de monóxido de carbono reduzida (65% do predito). Teve bom desempenho no teste de caminhada de seis minutos, com distância obtida de 610 metros, entretanto com evidência de dessaturação (saturação periférica de oxigênio final foi de 90%, com inicial de 97%).

Ecocardiograma transtorácico era normal e a tomografia computadorizada (TC) de tórax demonstrava diversas lesões císticas pulmonares de formato regular, paredes finas e distribuição difusa pelo parênquima pulmonar (Figura 1A e 1B).

Não foram evidenciadas alterações em tomografia computadorizada de abdome e pelve. A pesquisa de auto-anticorpos foi negativa, e a eletroforese de proteínas e dosagem de imunoglobulinas foram normais. A dosagem sérica do fator de crescimento de endotélio vascular-D (VEGF-D) era normal (366 pg/mL).

Bruno Guedes Baldi
bruno.baldi@hc.fm.usp.br

Figura 1. Cortes axiais da tomografia de tórax da paciente evidenciando os cistos de paredes finas, formato regular e distribuição difusa pelo parênquima pulmonar (A e B). Corte axial de tomografia com pneumotórax à esquerda (C). Radiografia de tórax realizada após transplante pulmonar, sem alterações relevantes (D).

Optado por prosseguir investigação com biópsia pulmonar por videotoracoscopia. O resultado anatomopatológico confirmou o diagnóstico de linfangioleiomiomatose (LAM) a partir da visualização de cistos com presença de nódulos em suas paredes formados por células fusiformes (células LAM), e imunohistoquímica positiva para actina de músculo liso e para o marcador de linhagem melanocítica, *human melanoma black* (HMB-45) (Figura 2).

Após conclusão diagnóstica e indicação de tratamento pela gravidade do acometimento funcional, a paciente recusou-se a utilizar o Sirolimo. Foram prescritos bloqueio hormonal com goserelina e salmeterol na tentativa de controle da doença e sintomas. Entretanto, a paciente evoluiu com piora progressiva da dispneia (mMRC 3) e da função pulmonar (VEF_1 de 36% do predito e DLCO de 46% do predito, quatro anos após a função inicial). Houve ainda

novo episódio de pneumotórax à esquerda em 2016 (Figura 1C). Nesse contexto, optou-se por encaminhá-la para avaliação de transplante pulmonar. A paciente foi incluída em lista em Julho de 2017 e foi submetida ao procedimento bilateral em Fevereiro de 2018, sem intercorrências e com boa evolução clínica e funcional (Figura 1D).

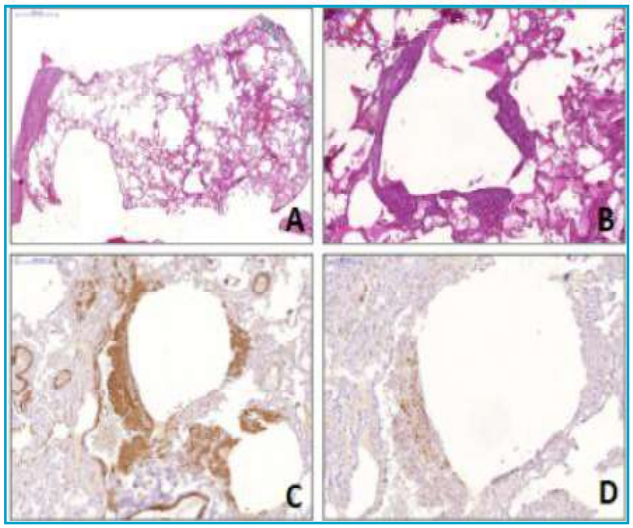

Figura 2. Cortes histológicos da biópsia pulmonar corados em HE evidenciando as formações císticas com aglomerados de células LAM ao seu redor (A e B). Imunohistoquímica da mesma amostra com coloração positiva para actina de músculo liso (C) e HMB-45 (D). Imagens cedidas pelo Departamento de Patologia do Hospital das Clínicas da Faculdade de Medicina da Universidade de São Paulo (HCFMUSP).
Legenda: HMB-45: marcador de linhagem melanocítica (*human melanoma black*) ; LAM: linfangioleiomiomatose.

Discussão

O mês de Junho foi designado Mês Mundial de Conscientização sobre a LAM pela Coalizão Mundial de Pacientes da LAM. Tendo em vista o intuito de conscientizar não somente a população geral, como também profissionais da área da saúde, discute-se nesta edição um caso clínico e uma breve revisão sobre a LAM, que está incluída entre as principais etiologias de doenças císticas pulmonares.

A LAM é uma doença sistêmica rara que acomete predominantemente mulheres, classificada como uma neoplasia de baixo grau, de progressão lenta e caracterizada por cistos pulmonares difusos, tumores abdominais, incluindo angiomiolipomas renais (Figura 3A e 3B) e linfangioleiomiomas (Figura 3C), e derrames cavitários quilosos.[1,2] Ocorre de forma esporádica em 85% dos casos, na qual acomete exclusivamente mulheres, ou associada ao complexo de esclerose tuberosa (CET) em 15% dos casos.[3] O CET é um quadro sistêmico de origem genética secundário a mutações nos genes *TSC1* e *TSC2*, com lesões cutâneas frequentes, como os angiofibromas faciais (Figura 3D). A LAM ocorre em cerca de 30-60% das mulheres e 10% dos homens diagnosticados com CET. [4]

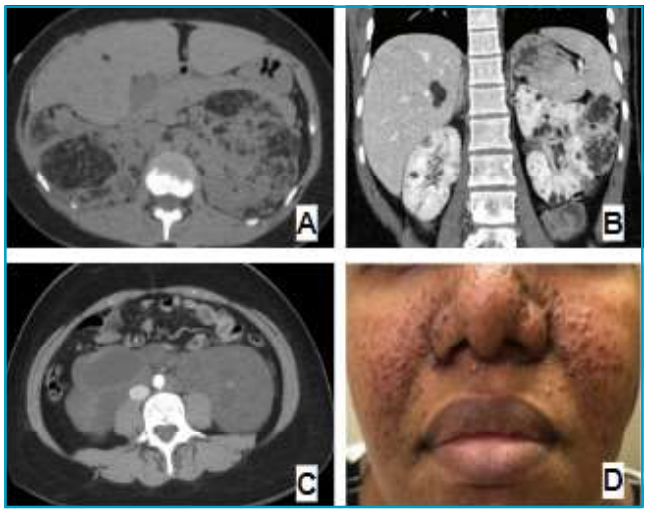

Figura 3. Imagens de tomografias de abdome com acometimento pela LAM: corte axial e coronal com angiomiolipomas renais (A e B) e corte axial com linfangioleiomioma em cavidade abdominal (C). Pacientes com diagnóstico de CET com frequência apresentam lesões cutâneas como os angiofibromas faciais (D).

Legenda: CET: complexo de esclerose tuberosa; LAM: linfangioleiomiomatose.

A patogênese da doença envolve perda de regulação da quinase mTOR, levando a um metabolismo anabólico, com aumento na síntese de proteínas, lipídios e nucleotídeos, e consequente crescimento e proliferação celular.[5] Há ainda expressão aumentada de fatores angiogênicos (fator de crescimento de endotélio vascular-A, VEGF-A) e linfangiogênicos (VEGF-C e D), estimulando a formação de vasos e canais linfáticos nas lesões, o que potencialmente facilita a disseminação das células LAM. [6]

Pneumotórax espontâneo, sobretudo de repetição, em mulher na quarta ou quinta década de vida é uma apresentação clássica e deve levantar suspeição para a ocorrência da LAM. Outras formas de manifestação clínica incluem dispneia progressiva, quilotórax, hemoptise, dor abdominal e hematúria. [3,7] Por vezes os achados radiológicos da doença também são incidentais.

As alterações funcionais mais comuns em pacientes com LAM incluem DLCO reduzida, que geralmente é a manifestação mais precoce, aprisionamento aéreo, distúrbio ventilatório obstrutivo e aumento da resistência. Distúrbio ventilatório restritivo ou misto podem ocorrer, mas são menos frequentes.[3,7]

A TC de tórax é essencial para o diagnóstico da LAM, evidenciando cistos pulmonares de paredes finas e regulares, com distribuição difusa pelo parênquima pulmonar. A confirmação diagnóstica envolve padrão anatomopatológico compatível ou a presença de um dos outros achados clínicos, laboratoriais ou radiológicos, conforme citado na tabela 1.[8] Vale ressaltar que a identificação isolada dos cistos pulmonares difusos, sem a ocorrência das alterações descritas na Tabela 1, não é suficiente para confirmação diagnóstica.[9]

Tabela 1. Critérios diagnósticos de LAM.

Critérios diagnósticos da LAM
Tomografia de tórax compatível associada a pelo menos um dos demais achados:
1. Confirmação histológica a partir de biópsia transbrônquica ou cirúrgica;
2. Diagnóstico do CET;
3. Presença de angiomiolipoma;
4. Dosagem de VEGF-D sérico ≥ 800 pg/mL;
5. Derrame cavitário quiloso;
6. Presença de Linfangioleiomioma.

Legenda: CET: complexo de esclerose tuberosa; LAM: linfangioleiomiomatose; VEGF-D: fator de crescimento de endotélio vascular-D.

Angiomiolipomas são tumores mesenquimais benignos mais frequentes nos rins, porém também podem surgir no fígado, pulmões, intestinos, bexiga e outros sítios. A ocorrência é maior nos pacientes com LAM associada ao CET. Geralmente são assintomáticos, porém quando maiores de 3 cm ou contendo vasos aneurismáticos possuem risco de sangramento, que pode ser grave.[7]

Os principais diagnósticos diferenciais da LAM envolvem outras doenças císticas como: Síndrome de Birt-Hogg-Dubé, bronquiolite folicular, pneumonia intersticial linfocítica, histiocitose pulmonar de células de Langerhans, amiloidose e doença de depósito de cadeia leve.[10]

O VEGF-D tem papel importante no desenvolvimento de vasos linfáticos e na disseminação das células LAM. O uso do nível sérico do VEGF-D foi desenvolvido com objetivo de auxiliar no diagnóstico da LAM de forma não invasiva. O VEGF-D tem alta especificidade para o diagnóstico de LAM, sendo importante para estabelecer o diferencial com outras doenças pulmonares císticas. [11] Os níveis do marcador são mais altos nas pacientes com acometimento linfático.[12] O valor de corte de 800 pg/mL possui alta especificidade (maior que 90%) para o diagnóstico, porém com menor sensibilidade (próxima a 70%). [8] Em um contexto clínico apropriado e na presença de padrão tomográfico característico, níveis séricos do VEGF-D acima de 800 pg/mL são suficientes para a confirmação do diagnóstico de LAM, sem a necessidade de biópsia pulmonar.[8] O nível sérico do VEGF-D também foi avaliado como fator prognóstico e preditor de resposta ao tratamento. Alguns estudos evidenciaram que, quanto maior o nível sérico, mais rápido o declínio funcional sem tratamento, porém melhor a resposta ao tratamento em termos de função pulmonar. [13,14]

Quando optado pela realização de biópsia pulmonar, apesar da biópsia cirúrgica ser consagrada como padrão ouro, uma série de casos mostrou sensibilidade de cerca de 70% e ausência de complicações significativas em 24 pacientes submetidos à biópsia transbrônquica, sugerindo que seu uso possa ser útil em alguns casos.[15] Portanto, a biópsia transbrônquica pode ser realizada na abordagem diagnóstica da LAM, desde que realizada em centros experientes.[9] À microscopia, observa-se a presença dos cistos distribuídos difusamente, assim como um componente celular (células LAM) composto por duas subpopulações: células fusiformes com aspecto de miofibroblastos e células poligonais com morfologia epitelióide. Essas células se aglomeram em nódulos geralmente ao redor dos cistos, porém também dispersos pelo parênquima pulmonar. A imunohistoquímica evidencia a expressão de actina de músculo liso nas células fusiformes e HMB-45 nas células epitelióides, este que é um marcador típico de células melanocíticas e mais específico para o diagnóstico (Figura 2).[16,17]

Diversos tratamentos já foram estudados para a doença. Entretanto, após entendimento mais aprofundado da fisiopatologia e realização do estudo clínico MILES, os inibidores da via de sinalização do mTORC1, especificamente o sirolimo (rapamicina), foi consagrado como tratamento de escolha. O estudo mostrou estabilização da função pulmonar durante o uso da terapia, com progressão após a suspensão.[18] As principais indicações para o uso do sirolimo em pacientes com LAM estão descritas na tabela 2.[8] O uso da rapamicina também deve ser considerado em pacientes com angiomiolipomas maiores de 3 cm.[19]

Tabela 2. Principais indicações para o uso de sirolimo na LAM

Principais indicações para o uso de sirolimo na LAM
1. VEF_1 ≤ 70% do predito ou redução de VEF_1 acima de 90 mL ao ano;
2. Complicações quilosas;
3. Angiomiolipoma renal acima de 3 cm;
4.Linfangioleiomioma abdominal / pélvico, com sintomas.

O sirolimo em geral é seguro, bem tolerado a longo prazo e raramente há indicação de sua suspensão em função de eventos adversos. Os principais efeitos adversos associados ao uso da medicação incluem náusea, diarreia, mucosite, acne, edema de membros inferiores, hipercolesterolemia, infecção de vias aéreas superiores e dor abdominal.[20] A dose inicial utilizada varia entre 1 a 4 mg/dia, de acordo com a gravidade e as manifestações clínicas envolvidas. Habitualmente o alvo é manter o nível sérico de sirolimo entre 5 e 15 ng/mL.[18] O tempo de tratamento com sirolimo ainda não está completamente determinado, devendo-se utilizar a medicação continuamente.

O bloqueio hormonal, principalmente a progesterona, apesar dos resultados controversos, pode ser utilizado em situações específicas, como em pacientes em idade reprodutiva com persistência da perda funcional a despeito do uso de sirolimo.[8] Reabilitação pulmonar é uma intervenção segura e pode ser realizada nas pacientes com LAM, determinando aumento da capacidade de exercício e melhora da dispneia e da qualidade de vida.[21]

Recomenda-se ainda a realização de procedimento pleural, como pleurodese mecânica ou química, ou

pleurectomia, após um pneumotórax inicial, devido ao alto risco de recorrência.[9]

O transplante pulmonar é uma opção para os casos que evoluem com piora funcional a despeito do tratamento clínico. Critérios que devem ser considerados para encaminhamento das pacientes são VEF_1 abaixo de 30% do predito, classe funcional (New York Heart Association) III ou IV e/ou hipoxemia em repouso. Um estudo nacional de um centro de referência em São Paulo relatou 11 casos de transplante pulmonar por LAM, com sobrevida de 90%, 90% e 77% em 1, 3 e 5 anos, respectivamente. Tal sobrevida é maior do que a encontrada em pacientes transplantados por outras doenças, o que deve estar relacionado ao fato dos pacientes com LAM serem mais jovens e , no geral, com menos comorbidades.[22]

Com a progressão lenta da doença, a sobrevida média livre de transplante dessas pacientes é de mais de 20 anos, e são fatores relacionados a menor risco de progressão o status de pós-menopausa e VEF_1 e DLCO iniciais em níveis mais altos.[23]

Por fim, trazendo a doença para nosso contexto atual de pandemia pelo vírus COVID-19, um estudo retrospectivo multicêntrico mostrou que, apesar de maior risco de internação que a população geral (31% *vs.* 9,5%), não houve aumento de mortalidade nas pacientes com LAM. DLCO reduzida está associada a maior necessidade de internação e suplementação de oxigênio. Além disso, o uso dos inibidores de mTOR não parece estar relacionado a pior desfecho clínico na infecção pelo COVID-19.[24]

Portanto, a LAM é uma doença rara, porém configura um dos principais diagnósticos diferenciais das doenças císticas pulmonares. Atualmente, ferramentas menos invasivas e com menor risco de complicações, como a dosagem sérica do VEGF-D e a biópsia transbrônquica, facilitam o diagnóstico. A LAM habitualmente tem caráter progressivo, porém o uso do sirolimo tem mudado o prognóstico da doença, com controle satisfatório das manifestações pulmonares e principalmente das extrapulmonares, com bom perfil de segurança. Transplante pulmonar, o único tratamento curativo no momento, está indicado para os casos avançados, com bom prognóstico.

Referências Bibliográficas

1. Johnson, S. R. Lymphangioleiomyomatosis. European Respiratory Journal. 2006; 27(5), 1056-1065.
2. McCormack, F. X., Travis, W. D., Colby, T. V., Henske, E. P., & Moss, J. Lymphangioleiomyomatosis: calling it what it is: a low-grade, destructive, metastasizing neoplasm. American journal of respiratory and critical care medicine. 2012; 186(12), 1210-1212.
3. Baldi, B. G., Freitas, C. S., Araujo, M. S., Dias, O. M., Pereira, D. A., Pimenta, S. P., et al. Clinical course and characterisation of lymphangioleiomyomatosis in a Brazilian reference centre. Sarcoidosis Vasc Diffuse Lung Dis. 2014; 31(2), 129-35.
4. Moss, J., Avila, N. A., Barnes, P. M., Litzenberger, R. A., Bechtle, J., Brooks, P. G., et al. Prevalence and clinical characteristics of lymphangioleiomyomatosis (LAM) in patients with tuberous sclerosis complex. American journal of respiratory and critical care medicine. 2001; 164(4), 669-671.
5. Sengupta, S., Peterson, T. R., & Sabatini, D. M. Regulation of the mTOR complex 1 pathway by nutrients, growth factors, and stress. Molecular cell. 2010; 40(2), 310-322.
6. Dodd, K. M., Yang, J., Shen, M. H., Sampson, J. R., & Tee, A. R. mTORC1 drives HIF-1á and VEGF-A signalling via multiple mechanisms involving 4E-BP1, S6K1 and STAT3. Oncogene. 2015; 34(17), 2239-2250.
7. Ryu, J. H., Moss, J., Beck, G. J., Lee, J. C., Brown, K. K., Chapman, J. T., et al. The NHLBI lymphangioleiomyomatosis registry: characteristics of 230 patients at enrollment. American journal of respiratory and critical care medicine. 2006; 173(1), 105-111.
8. McCormack, F. X., Gupta, N., Finlay, G. R., Young, L. R., Taveira-DaSilva, A. M., Glasgow, C. G., et al. Official American Thoracic Society/Japanese Respiratory Society clinical practice guidelines: lymphangioleiomyomatosis diagnosis and management. American journal of respiratory and critical care medicine. 2016.
9. Gupta, N., Finlay, G. A., Kotloff, R. M., Strange, C., Wilson, K. C., Young, L. R., et al. Lymphangioleiomyomatosis diagnosis and management: high-resolution chest computed tomography, transbronchial lung biopsy, and pleural disease management. An Official American Thoracic Society/Japanese Respiratory Society Clinical Practice Guideline. American journal of respiratory and critical care medicine. 2017; 196(10), 1337-1348.
10. Baldi, B. G., Carvalho, C. R. R., Dias, O. M., Marchiori, E., & Hochhegger, B. Doenças pulmonares císticas difusas: diagnóstico diferencial. Jornal Brasileiro de Pneumologia. 2017; 43, 140-149.
11. Young, L. R., VanDyke, R., Gulleman, P. M., Inoue, Y., Brown, K. K., Schmidt, L. S., et al. Serum vascular endothelial growth factor-D prospectively distinguishes lymphangioleiomyomatosis from other diseases. Chest. 2010; 138(3), 674-681.
12. Glasgow CG, Avila NA, Lin JP, Stylianou MP, Moss J. Serum vascular endothelial growth factor-D levels in patients with lymphangioleiomyomatosis reflect lymphatic involvement. Chest. 2009 ;135(5):1293-300.
13. Young LR, Lee HS, Inoue Y, Moss J, Singer LG, Strange C, Nakata K, Barker AF, Chapman JT, Brantly ML, Stocks JM. Serum VEGF-D concentration as a biomarker of lymphangioleiomyomatosis severity and treatment response: a prospective analysis of the Multicenter International Lymphangioleiomyomatosis Efficacy of Sirolimus (MILES) trial. The lancet Respiratory medicine. 2013; 1(6):445-52.
14. Radzikowska E, Jaguœ P, Sobiecka M, Chorostowska-Wynimko J, Wiatr E, Kuœ J, Roszkowski-Œli¿ K. Correlation of serum vascular endothelial growth factor-D concentration with clinical presentation and course of lymphangioleiomyomatosis. Respiratory Medicine. 2015; 109(11):1469-75.
15. Koba, T., Arai, T., Kitaichi, M., Kasai, T., Hirose, M., Tachibana, K., et al. Efficacy and safety of transbronchial lung biopsy for the diagnosis of lymphangioleiomyomatosis: a report of 24 consecutive patients. Respirology. 2018; 23(3), 331-338.
16. Johnson, S. R., Cordier, J. F., Lazor, R., Cottin, V., Costabel, U., Harari, S., et al. European Respiratory Society guidelines for the diagnosis and management of lymphangioleiomyomatosis. European Respiratory Journal. 2010; 35(1), 14-26.
17. Nascimento, E. C. T. D., Baldi, B. G., Mariani, A. W., Annoni, R., Kairalla, R. A., Pimenta, S. P., et al. Immunohistological features related to functional impairment in lymphangioleiomyomatosis. Respiratory research. 2018; 19(1), 1-10.
18. McCormack, F. X., Inoue, Y., Moss, J., Singer, L. G., Strange, C., Nakata, K., et al. Efficacy and safety of sirolimus in lymphangioleiomyomatosis. New England Journal of Medicine. 2011; 364(17), 1595-1606.

19. Northrup, H., Aronow, M. E., Bebin, E. M., Bissler, J., Darling, T. N., de Vries, et al. Updated international tuberous sclerosis complex diagnostic criteria and surveillance and management recommendations. Pediatric neurology. 2021; 123, 50-66.
20. Yao, J., Taveira-DaSilva, A. M., Jones, A. M., Julien-Williams, P., Stylianou, M., & Moss, J. Sustained effects of sirolimus on lung function and cystic lung lesions in lymphangioleiomyomatosis. American journal of respiratory and critical care medicine. 2014; 190(11), 1273-1282.
21. Araujo, M. S., Baldi, B. G., Freitas, C. S., Albuquerque, A. L., da Silva, C. C. M., Kairalla, R. A., et al. Pulmonary rehabilitation in lymphangioleiomyomatosis: a controlled clinical trial. European Respiratory Journal. 2016; 47(5), 1452-1460.
22. Baldi, B. G., Samano, M. N., Campos, S. V., de Oliveira, M. R., Junior, J. E. A., Carraro, R. M., et al. Experience of lung transplantation in patients with lymphangioleiomyomatosis at a Brazilian reference centre. Lung. 2017; 195(6), 699-705.
23. Gupta, N., Lee, H. S., Ryu, J. H., Taveira-DaSilva, A. M., Beck, G. J., Lee, J. C., et al. The NHLBI LAM Registry: prognostic physiologic and radiologic biomarkers emerge from a 15-year prospective longitudinal analysis. Chest. 2019; 155(2): 288-296.
24. Baldi BG, Radzikowska E, Cottin V, Dilling, D. F., Ataya, A., Carvalho, C. R. R., et al. COVID-19 in Lymphangioleiomyomatosis: An International Study of Outcomes and Impact of Mechanistic Target of Rapamycin Inhibition. Chest. 2022;161(6):1589-1593.