ISSN (on-line): 2448-0533

Pneumologia Paulista

Uma publicação da Sociedade Paulista de Pneumologia e Tisiologia
Julho | 2021

Tromboembolismo Pulmonar no cenário de Emergência - indicação de trombólise e critério de sucesso na reperfusão pulmonar

André Luís Simões Braga, Marília Helena de Campos Machado, Hugo Hyung Bok Yoo

sppt
SOCIEDADE PAULISTA DE PNEUMOLOGIA E TISIOLOGIA

Diretoria

SOCIEDADE PAULISTA DE PNEUMOLOGIA E TISIOLOGIA
BIÊNIO 2020 | 2021

Presidente: Frederico Leon Arrabal Fernandes
Vice-Presidente: Suzana Erico Tanni Minamoto
Secretário Geral: Rodrigo Abensur Athanazio
1ª Secretária: Evelise Lima
Diretor de Finanças: William Salibe Filho
Diretora de Assuntos Científicos: Liana Sousa Coelho
Diretora de Divulgação: Eloara Vieira Machado F. A. da Silva Campos
Diretor de Informática: Marcos Naoyuki Samano
Diretor de Assuntos do Interior: Luis Renato Alves

COMISSÕES

Defesa Profissional: Ricardo Mingarini Terra
Ensino: Regina Célia Carlos Tibana
Promoções: José Gustavo Barian Romaldini
Assuntos da Grande São Paulo: Rafael Rodrigues de Miranda
Publicações: Aldo Agra de Albuquerque Neto

DEPARTAMENTOS

Cirurgia Torácica:
Alessandro Wasum Mariani
Fabio José Haddad
Júlio Mott Ancona Lopez

Endoscopia Respiratória:
Ascedio José Rodrigues
Felipe Nominando Diniz Oliveira
Bruno Leôncio de Moraes Beraldo

Pediatria:
Karina Pierantozzi Vergani
Adyleia Aparecida Dalbo Contrera Toro
Maria Fernanda B. Hernandez Perez

Fisioterapia Respiratória:
Luciana Dias Chiavegato
Lara Maris Nápolis Goulart Rodrigues
Renata Ferrari Castan

CONSELHO FISCAL

Efetivos:
Ubiratan de Paula Santos
Mauro Gomes
Maria Raquel Soares

Suplentes:
João Marcos Salge
Liana Pinheiro dos Santos
Maria Vera Cruz de Oliveira Castellano

Conselho Deliberativo
Roberto Rodrigues Júnior
Regina Maria de Carvalho Pinto
Oliver Augusto Nascimento
Mônica Corso Pereira
Jaquelina Sonoe Ota Arakaki
José Eduardo Delfini Cançado
Rafael Stelmach
Roberto Stirbulov
Ana Luisa Godoy Fernandes
Mário Terra Filho
Eliana Sheila Pereira da Silva Mendes
Alberto Cukier
Carlos Alberto de Castro Pereira
Miguel Bogossian
Francisco Vargas Suso
Nelson Morrone
In Memória: Jorge Nakatani
Manuel Lopes dos Santos
Otávio Ribeiro Rato
Mozart Tavares de Lima
Mateus Romero

REGIONAIS

Regional do ABC
Presidente: Mônica Silveira Lapa
Secretário: Adriano Cesar Guazzelli

Regional de Araraquara / Bauru / Botucatu
Presidente: José Eduardo Bergami Antunes
Secretário: Marcos Abdo Arbex

Regional de Campinas
Presidente: Paulo Roberto Tonidandel
Secretário: Mauricio Sousa de Toledo Leme

Regional de Marília
Presidente: Gisele César de Rossi Agostinho
Secretária: Maria de Lourdes Marmorato Botta Hafner

Regional de Ribeirão Preto
Presidente: Pedro Luis Pompeu da Silva
Secretário: Paulo Antônio de Morais Faleiro

Regional de Santos
Presidente: José Eduardo Gregório Rodrigues
Secretário: Alex Gonçalves Macedo

Regional de São José dos Campos
Presidente: José Roberto Megda Filho
Secretária: Mariah Prata Soldi Passos Taube

Regional de São José do Rio Preto
Presidente: Banedito Aparecido Caiel
Secretário: Luis Homsi

SUB-COMISSÕES

Asma - Lilian Serrasqueiro Ballini Caetano
Câncer - Heli Samuel Pinto Souza
Circulação - José Leonidas Alves Júnior
Distúrbios Respiratórios do Sono - Viviane Vieira Passini Soares
Doenças Intersticiais - Fabio Eiji Arimura
D.P.O.C. - Danielle Cristine Campos Bedin
Epidemiologia - Juliana Sucena Ferreira de Lima
Infecções Respiratórias e Micoses - Andre Nathan Costa
Pleura - André Miotto
Doenças Ambientais e Ocupacionais - Rafael Futoshi Mizutani
Tabagismo - Ana Carla Sousa de Araujo
Terapia Intensiva -
Tuberculose - Roberta Karla Barbosa de Sales
Função Pulmonar - André Luis Pereira de Albuquerque
Imagem - Carlos Gustavo Yuji Verrastro
Doença Pulmonar Avançada - Liana Sousa Coelho
Exercício e Atividade Física - Flávio Ferlin Arbex

Apresentação

Prezado (a) leitor (a),

Uma das maiores emergências dentro da pneumologia é a embolia pulmonar. O seu rápido reconhecimento e principalmente seu rápido manejo são decisivos no prognóstico dos indivíduos acometidos.

No PP deste mês, discute-se a apresentação de casos de embolia pulmonar com instabilidade hemodinâmica e seu manejo.

Espero que tenham uma boa leitura.

Dr. Aldo Agra de Albuquerque Neto
Editor-chefe do Pneumologia Paulista

Tromboembolismo Pulmonar no cenário de Emergência - indicação de trombólise e critério de sucesso na reperfusão pulmonar

André Luís Simões Braga[1], Marília Helena de Campos Machado[1], Hugo Hyung Bok Yoo[2]
[1]Médico residente da disciplina de Pneumologia. Faculdade de Medicina de Botucatu-Universidade Estadual Paulista (UNESP)
[2]Professor Associado e chefe da disciplina de Pneumologia. Faculdade de Medicina de Botucatu-Universidade Estadual Paulista (UNESP)

Caso Clínico 1

Paciente sexo feminino, 38 anos, natural e procedente de Botucatu-SP, sem comorbidades conhecidas chegou ao serviço de emergência do Hospital das Clínicas da Faculdade de Medicina de Botucatu (HCFMB) após apresentar síncope em sua residência. Na admissão apresentava-se com quadro de taquicardia sinusal (FC: 150 bpm), hipoxemia (SpO2: 89%) e hipotensão (PA 86x50mmHg). Aventada como uma das hipóteses diagnósticas tromboembolismo pulmonar (TEP), calculado escore de Wells resultando em 4,5 (intermediária probabilidade). Paciente estabilizada pela equipe assistente e encaminhada para realização de angiotomografia de tórax. Evidenciadas falhas de enchimento nas artérias pulmonares direita e esquerda, bem como em todos os ramos segmentares e subsegmentares com parênquima pulmonar com atenuação preservada (figura 1a). Acionada equipe de Pneumologia para condução do caso. Realizado ecocardiograma transtorácico à beira leito que observou aumento importante de ventrículo direito (VD), com sinais de sobrecarga de pressão (presença de *D-shapped*) e disfunção sistólica de VD (TAPSE = 10, FAC < 30%) além das alterações nos marcadores de lesão miocárdica (NT-pro-BNP: 4010 pg/mL e Troponina: 424,8 ng/mL)

Paciente classificada como TEP maciço com escore de gravidade calculado pelo *pulmonary embolism severity index* (PESI) de 187 pontos / Classe V – muito alto risco. Paciente sem apresentar contraindicação à trombólise, recebeu Alteplase 100mg intravenosa administrada em 120 minutos sem intercorrências. No exame físico após quatro horas da trombólise apresentava-se com sinais vitais estáveis, PA: 136x84mmHg, FC: 125 bpm, eupneica com SpO2: 95% em ar ambiente. Paciente seguiu estável durante internação hospitalar, recebeu enoxaparina via subcutânea 1mg/kg de 12 em 12 horas e optado por varfarina como método anticoagulante oral. Feito novo ecocardiograma cinco dias após trombólise cujos parâmetros encontravam-se dentro da normalidade (sem sinais de disfunção de VD, sem sinais de hipertensão pulmonar e TAPSE = 22). Paciente em seguimento ambulatorial no serviço, foi submetida à angiotomografia de tórax de controle 20 dias após ao evento agudo que não evidencia falhas de enchimento (figura 1b)

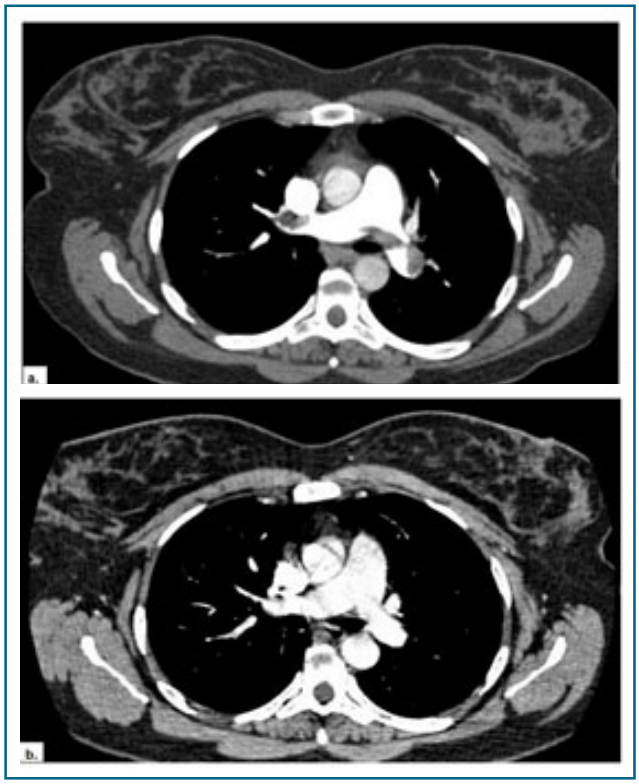

Fig.1: a) Nota-se falhas de enchimento nas artérias pulmonares direita e esquerda. b) Após trombólise evidenciada reperfusão pulmonar completa.

Hugo Hyung Bok Yoo
hugo.yoo@unesp.br

Caso Clínico 2

Paciente sexo masculino, 50 anos, natural e procedente de Botucatu-SP. É usuário de drogas inalatórias com episódio prévio de COVID-19 há dois meses. Apresentou trauma no pé sem fratura que evoluiu para erisipela. Vinte dias após o trauma procurou unidade de pronto atendimento com quadro de dor torácica ventilatório-dependente associada ao quadro de dispneia e febre (37,8ºC). Aventada hipótese de pneumonia bacteriana e iniciado tratamento com levofloxacino. Com piora clínica importante foi encaminhado ao setor de emergência do HCFMB apresentando dor torácica ventilatório-dependente, taquipneia com uso de musculatura acessória (FR: 42 irpm), hipoxemia com necessidade de suplementação de oxigênio via cateter nasal e hipotensão arterial (PA: 100x70mmHg). Ao exame físico apresentava edema em membro inferior direito com empastamento da panturrilha. Feita ultrassonografia doppler de membros inferiores à beira leito que evidenciou presença de trombose venosa profunda de aspecto agudo em veias ilíaco-femoro-poplítea à direita. Após estabilização inicial, paciente foi encaminhado para realização de angiotomografia de tórax que mostrou falha de enchimento em tronco de artéria pulmonar bilateralmente se estendendo para região lobar média e inferior direita com imagem sugestiva de infarto pulmonar (figura 2c.). Ecocardiografia mostrou aumento de VD com função sistólica alterada (TAPSE = 17), movimentação de *D-shaped* do ventrículo esquerdo (VE) e sinais indiretos de hipertensão pulmonar, além de biomarcadores alterados (troponina: 9,58 ng/mL e NT- pró- BNP: 2760 pg/mL). Acionada equipe de Pneumologia para condução do caso. Calculado escore PESI com resultado de 120 pontos - alto risco. Paciente sem contraindicações à terapia trombolítica, prosseguiu-se em uso de Alteplase 100mg intravenoso em 120 minutos. Após a realização da trombólise, paciente recuperou níveis pressóricos, não apresentando uso de musculatura respiratória acessória, porém manteve-se hipoxêmico e com dor ventilatório - dependente. Manteve-se estável durante internação, optado como medicação anticoagulante Rivaroxabana, evoluiu com melhora progressiva da dor torácica durante internação, mas necessitando de uso de oxigenoterapia domiciliar para seguimento de sua alta hospitalar. Realizou nova angiotomografia de tórax após dois meses do quadro agudo que evidenciou falhas de enchimento nas porções proximais dos ramos direito e esquerdo, porém com redução das dimensões dos trombos pulmonares. (figura 2d.)

Discussão

O tromboembolismo pulmonar (TEP) constitui um diagnóstico desafiador nos diversos cenários de cuidados de saúde, seja em ambiente de urgência/emergência, terapia intensiva, ou enfermarias de cuidados clínicos ou cirúrgicos. Apresenta alta prevalência com acometimento de 104-183/100.000 pessoas/ano, com índices semelhantes aos do acidente vascular cerebral, constituindo-se na terceira causa de morte cardiovascular no mundo[1 2]. Desse total de pacientes, aproximadamente 20% apresentarão hipotensão na apresentação inicial e sua mortalidade nos primeiros dias de internação pode alcançar em até 50%. Dados do ESC 2019 baseados em modelos epidemiológicos mostraram que 370.000 mortes (numa amostra populacional de seis países europeus) relacionadas ao tromboembolismo venoso em 2004, 34% ocorreram de forma súbita ou ocorreram dentro das primeiras horas da admissão hospitalar, antes mesmo que a terapia adequada pudesse ser iniciada. Em 59% desses pacientes o diagnóstico correto só foi estabelecido *post-mortem* e em apenas 7% o diagnóstico de TEP foi confirmado antes da morte[3].

A apresentação mais dramática dos casos graves de TEP com instalação de choque circulatório obstrutivo torna a rápida a suspeição clínica e a breve instituição de terapia adequada fatores determinantes para evolução favorável. Pacientes jovens e sem comorbidades cardiovasculares (insuficiência cardíaca, doença pulmonar obstrutiva crônica, hipertensão arterial pulmonar por exemplo) podem tolerar aproximadamente

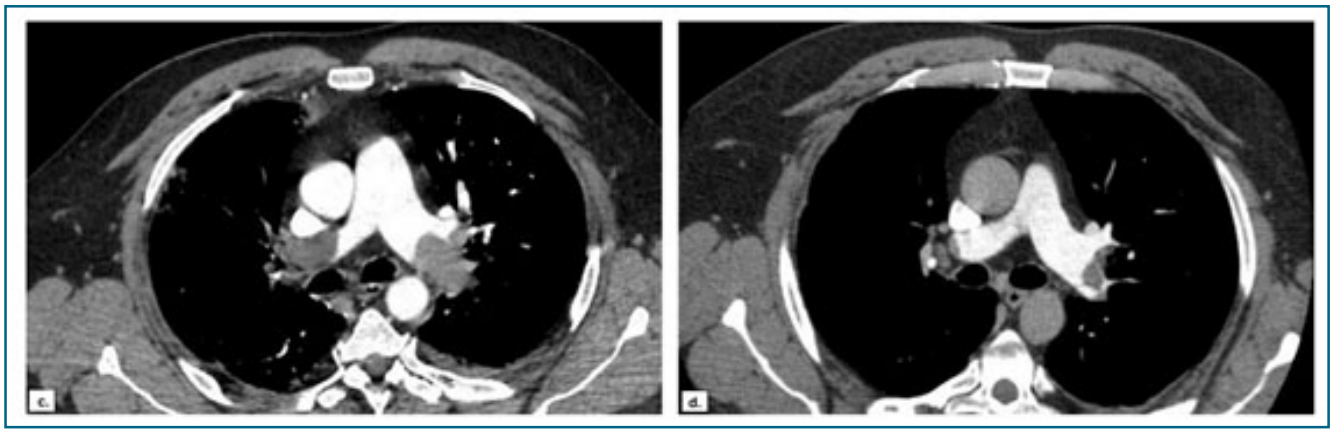

Figura 2: c) Nota-se falhas de enchimento em tronco de artéria pulmonar bilateralmente. d) Evidenciada falha residual em tronco de artéria pulmonar, porém com menor carga trombótica.

30% de obstrução da circulação pulmonar e ainda assim apresentarem sintomas mínimos. Nas apresentações mais graves – como no TEP maciço – há grande sobrecarga do ventrículo direito, câmara cardíaca adaptada a regimes de baixas pressões e baixas resistências ao fluxo sanguíneo. O aumento agudo da pós-carga do VD decorrente de obstruções embólicas maciças leva às manifestações clínicas consequentes da diminuição de sua contratilidade e alteração em seu débito sanguíneo. Subsequentemente a queda do débito do ventrículo direito ocorre a diminuição da pré-carga do ventrículo esquerdo com prejuízo da perfusão coronariana, instalando-se um círculo vicioso que culminará em mais hipotensão e um estado de choque obstrutivo com alta mortalidade[4].

Para pacientes classificados como de alto risco de mortalidade precoce (a presença combinada de instabilidade hemodinâmica, escores clínicos como o *PESI III-V ou PESI simplificado*[3]*1*, sinais de disfunção ventricular direita evidenciados pela ecocardiografia transtorácica ou angiotomografia de tórax e elevação de marcadores de necrose miocárdica como troponina ou peptídeos natriuréticos) é recomendada a instituição de terapia de reperfusão imediata[3]. Essa intervenção quando bem indicada pode ser responsável por redução da mortalidade em até 50% dos casos. Tal benefício se apresenta sob o risco de intercorrências hemorrágicas com maior risco associado aos eventos intracranianos, podendo evoluir com desfechos desfavoráveis[5].

Atualmente, na grande maioria dos centros brasileiros está disponível a terapia de reperfusão baseada no uso de fibrinolíticos endovenosos, como o ativador do plasminogênio tecidual humano recombinante, droga mais disponível e estudada nesse contexto atualmente[6]. Outras terapias de exceção para o tratamento de TEP maciço - como opções de uso em cenários de contraindicações absolutas ao uso de fibrinolíticos sistêmicos - são ainda restritas à realidade dos serviços de saúde do país. Destacam-se nesse caso a abordagem endovascular com administração *in situ* de fibrinolíticos em doses menores comparativamente ao uso da trombólise sistêmica, ainda podendo ser associado o uso de cateteres com dispositivos ultrassônicos capazes de realizar a fragmentação dos trombos e a abordagem cirúrgica por meio de embolectomia com uso de hipotermia e membrana de oxigenação extracorpórea (ECMO)[7].

Nestes breves relatos, descrevemos a evolução de dois casos clínicos de TEP maciço, cujos desfechos foram diferentes devido ao tempo para indicação de trombólise – tendo o maior sucesso na reperfusão o caso cuja terapia foi instituída nas primeiras 48 horas do início dos sintomas. A alta suspeição clínica e o início rápido de terapia de reperfusão com trombolítico endovenoso (recurso disponível em nosso serviço) foram decisivos para a evolução satisfatória do paciente. Em contraponto, no segundo caso clínico, mostrou-se que apesar da instabilidade clínica e hemodinâmica a trombólise tardia proporcionou a evolução de forma não totalmente satisfatória. Apesar da janela terapêutica estabelecida de 14 dias para trombólise, os índices de sucesso são melhores observados nas primeiras 48 horas do evento trombótico agudo[6]. Portanto, é importante ressaltar que em vigência de alta suspeição clínica a rápida identificação de pacientes com TEP maciço, na ausência de contraindicações absolutas, a terapia trombolítica pode oferecer um desfecho favorável, melhorando a sobrevida e qualidade de vida a longo prazo.

Referências Bibliográficas

1. Stein PD, Matta F. Epidemiology and Incidence: The Scope of the Problem and Risk Factors for Development of Venous Thromboembolism. Crit Care Clin. 2011;27(4):907–32.
2. Heit JA. Epidemiology of venous thromboembolism. Nat Rev Cardiol. 2015;12(8):464–74.
3. Konstantinides S V., Meyer G, Bueno H, Galié N, Gibbs JSR, Ageno W, et al. 2019 ESC Guidelines for the diagnosis and management of acute pulmonary embolism developed in collaboration with the European respiratory society (ERS). Eur Heart J. 2020;41(4):543–603.
4. Walls R., Hockberger R., Gausche-Hill, M. Rosen Medicina de Emergência: Conceitos e Prática Médica. GEN Guanabara Koogan. 2019.
5. Becattini C, Agnelli G. Acute treatment of venous thromboembolism. Blood. 2020;135(5):305–16.
6. Fernandes CJCDS, Jardim CVP, Alves JL, Oleas FAG, Morinaga LTK, de Souza R. Reperfusion in acute pulmonary thromboembolism. J Bras Pneumol. 2018;44(3):237–43.
7. Mostafa A, Briasoulis A, Telila T, Belgrave K, Grines C. Treatment of massive or submassive acute pulmonary embolism with catheter-directed thrombolysis. Am J Cardiol. 2016;117(6):1014–20.

A Hipertensão Arterial Pulmonar (HAP) é uma doença progressiva com prognóstico ruim[1]

Uptravi® selexipague

Uptravi® proporciona **melhor sobrevida** a longo prazo[2]

Adicionar Uptravi® ao sinal de risco intermediário[3]

Uptravi® (selexipague)
Interação Medicamentosa: Uptravi® pode ter seu efeito alterado ou alterar o efeito dos medicamentos como: ácido valproico, rifampicina e/ou diuréticos, quando usado concomitantemente.
Contraindicação: Uptravi® não deve ser utilizado se você for alérgico a algum dos componentes da fórmula.

UPTRAVI® (selexipague)

Observação importante: Consulte a bula completa antes de prescrever o medicamento. Forma Farmacêutica e apresentação: Comprimidos revestidos de 200 mcg, 400 mcg, 600 mcg, 800 mcg, 1000 mcg, 1200 mcg, 1400 mcg ou 1600 mcg: embalagem com 60 comprimidos ou 140 comprimidos (somente na concentração 200 mcg). **USO ORAL. USO ADULTO. Indicação:** Uptravi® é indicado para o tratamento de longo prazo da Hipertensão Arterial Pulmonar (HAP) em pacientes adultos, associado a outros tipos de medicamentos para HAP conhecidos como Antagonistas do Receptores da Endotelina (ERA) e/ou Inibidores da Fosfodiesterase 5 (PDE-5I) que já estejam sendo usados. Se o paciente não puder usar estes outros medicamentos, Uptravi® pode ser usado isoladamente. **Contraindicações:** Uptravi® está contraindicado em caso de hipersensibilidade à substância ativa ou a qualquer um dos excipientes.Uptravi® é contraindicado com uso concomitante de inibidores fortes de CYP2C8. **Este medicamento não deve ser utilizado por mulheres grávidas sem orientação médica. Advertências:** Uptravi® possui propriedades vasodilatadoras que podem resultar na diminuição da pressão sanguínea. Antes de prescrever Uptravi® , os médicos devem considerar se os pacientes possuem certas condições subjacentes que possam ser afetadas negativamente por seus efeitos vasodilatadores. Hipertireoidismo foi observado com Uptravi®. Na presença de sintomas de hipertireoidismo, testes de função da tireoide são recomendados, conforme clinicamente indicado. **Precauções:** Antes de usar Uptravi®, informe ao seu médico caso esteja grávida ou pretenda engravidar; Esteja amamentando. Não esteja utilizando métodos contraceptivos seguros. Uptravi® pode ter uma influência pequena na habilidade de dirigir e operar máquinas. **Interações Medicamentosas:** Informe ao seu médico se você esta usando qualquer um dos seguintes medicamentos: lopinavir/ritonavir; anticoagulantes e inibidores de agregação plaquetária; genfibrozila; indutores da CYP2C8; midazolam; inibidores da CYP2C8, UGT1A3 e UGT2B7. **Posologia:** A dose inicial recomendada de Uptravi® é de 200 microgramas administrado duas vezes ao dia, com diferença de aproximadamente 12 horas. A dose é aumentada em incrementos de 200 microgramas administrados duas vezes ao dia, geralmente em intervalos semanais, até que o paciente apresente eventos farmacológicos adversos que não possam mais ser tolerados ou medicamente gerenciados, ou até que a dose máxima de 1600 microgramas duas vezes ao dia seja atingida. Durante o ajuste de dose, recomenda-se não descontinuar o tratamento no caso de efeitos colaterais farmacologicamente esperados, uma vez que, geralmente, estes efeitos são transitórios ou gerenciáveis com tratamento sintomático (vide Eventos Adversos). Se o paciente atingir uma dose que não pode mais ser tolerada, a dose deve ser reduzida para o nível de dosagem anterior. **Reações Adversas:** As reações adversas ao fármaco mais comumente relatadas relacionadas aos efeitos farmacológicos de Uptravi® são cefaleia, diarreia, náusea e vômito, dor na mandíbula, mialgia, dor nas extremidades, rubor, artralgia e nasofaringite. Estas reações são mais frequentes durante a fase de ajuste de dose. A maioria destas reações é de intensidade leve a moderada. Em caso de intoxicação ligue para 0800 722 6001, se precisar de mais orientações. **VENDA SOB PRESCRIÇÃO MÉDICA.** Informações adicionais para prescrição: vide bulas completas – www.janssen.com.br – MS - 1.1236.3429. **SAC 0800 701 1851** CCDS 2006. VPS TV 2.0.

Material destinado exclusivamente à classe médica. CP-213282. Março de 2021

REFERÊNCIAS:

1.Coghlan et al. AM J Cardiovasc Drugs 2018;18(1):37-47; 2.Galie N ESC Presentation 2018; 3.Galie et al. Eur Respir J. 2019;Jan24;53(1):1801889

janssen PHARMACEUTICAL COMPANIES OF Johnson & Johnson

SAFE Janssen
Serviço de Atendimento Especializado em Farmacovigilância
safe@janbr.jnj.com
0800 7011 851

INFOC
Informações Científicas
infoc@janbr.jnj.com