ISSN (on-line): 2448-0533

Pneumologia Paulista

Uma publicação da Sociedade Paulista de Pneumologia e Tisiologia
Fevereiro | 2021

Diagnóstico diferencial em indivíduo com asma não controlada.

Graciely Matias Guimarães; Paulo Cesar Bastos Vieira; Luiz Hirotoshi Ota

sppt
SOCIEDADE PAULISTA DE PNEUMOLOGIA E TISIOLOGIA

Diretoria

SOCIEDADE PAULISTA DE PNEUMOLOGIA E TISIOLOGIA
BIÊNIO 2020 | 2021

Presidente: Frederico Leon Arrabal Fernandes
Vice-Presidente: Suzana Erico Tanni Minamoto
Secretário Geral: Rodrigo Abensur Athanazio
1ª Secretária: Evelise Lima
Diretor de Finanças: William Salibe Filho
Diretora de Assuntos Científicos: Liana Sousa Coelho
Diretora de Divulgação: Eloara Vieira Machado F. A. da Silva Campos
Diretor de Informática: Marcos Naoyuki Samano
Diretor de Assuntos do Interior: Luis Renato Alves

COMISSÕES

Defesa Profissional: Ricardo Mingarini Terra
Ensino: Regina Célia Carlos Tibana
Promoções: José Gustavo Barian Romaldini
Assuntos da Grande São Paulo: Rafael Rodrigues de Miranda
Publicações: Aldo Agra de Albuquerque Neto

DEPARTAMENTOS

Cirurgia Torácica:
Alessandro Wasum Mariani
Fabio José Haddad
Júlio Mott Ancona Lopez

Endoscopia Respiratória:
Ascedio José Rodrigues
Felipe Nominando Diniz Oliveira
Bruno Leôncio de Moraes Beraldo

Pediatria:
Karina Pierantozzi Vergani
Adyleia Aparecida Dalbo Contrera Toro
Maria Fernanda B. Hernandez Perez

Fisioterapia Respiratória:
Luciana Dias Chiavegato
Lara Maris Nápolis Goulart Rodrigues
Renata Ferrari Castan

CONSELHO FISCAL

Efetivos:
Ubiratan de Paula Santos
Mauro Gomes
Maria Raquel Soares

Suplentes:
João Marcos Salge
Liana Pinheiro dos Santos
Maria Vera Cruz de Oliveira Castellano

Conselho Deliberativo
Roberto Rodrigues Júnior
Regina Maria de Carvalho Pinto
Oliver Augusto Nascimento
Mônica Corso Pereira
Jaquelina Sonoe Ota Arakaki
José Eduardo Delfini Cançado
Rafael Stelmach
Roberto Stirbulov
Ana Luisa Godoy Fernandes
Mário Terra Filho
Eliana Sheila Pereira da Silva Mendes
Alberto Cukier
Carlos Alberto de Castro Pereira
Miguel Bogossian
Francisco Vargas Suso
Nelson Morrone
In Memória: Jorge Nakatani
Manuel Lopes dos Santos
Otávio Ribeiro Rato
Mozart Tavares de Lima
Mateus Romero

REGIONAIS

Regional do ABC
Presidente: Mônica Silveira Lapa
Secretário: Adriano Cesar Guazzelli

Regional de Araraquara / Bauru / Botucatu
Presidente: José Eduardo Bergami Antunes
Secretário: Marcos Abdo Arbex

Regional de Campinas
Presidente: Paulo Roberto Tonidandel
Secretário: Mauricio Sousa de Toledo Leme

Regional de Marília
Presidente: Gisele César de Rossi Agostinho
Secretária: Maria de Lourdes Marmorato Botta Hafner

Regional de Ribeirão Preto
Presidente: Pedro Luis Pompeu da Silva
Secretário: Paulo Antônio de Morais Faleiro

Regional de Santos
Presidente: José Eduardo Gregório Rodrigues
Secretário: Alex Gonçalves Macedo

Regional de São José dos Campos
Presidente: José Roberto Megda Filho
Secretária: Mariah Prata Soldi Passos Taube

Regional de São José do Rio Preto
Presidente: Banedito Aparecido Caiel
Secretário: Luis Homsi

SUB-COMISSÕES

Asma - Lilian Serrasqueiro Ballini Caetano
Câncer - Heli Samuel Pinto Souza
Circulação - José Leonidas Alves Júnior
Distúrbios Respiratórios do Sono - Viviane Vieira Passini Soares
Doenças Intersticiais - Fabio Eiji Arimura
D.P.O.C. - Danielle Cristine Campos Bedin
Epidemiologia - Juliana Sucena Ferreira de Lima
Infecções Respiratórias e Micoses - Andre Nathan Costa
Pleura - André Miotto
Doenças Ambientais e Ocupacionais - Rafael Futoshi Mizutani
Tabagismo - Ana Carla Sousa de Araujo
Terapia Intensiva -
Tuberculose - Roberta Karla Barbosa de Sales
Função Pulmonar - André Luis Pereira de Albuquerque
Imagem - Carlos Gustavo Yuji Verrastro
Doença Pulmonar Avançada - Liana Sousa Coelho
Exercício e Atividade Física - Flávio Ferlin Arbex

Apresentação

Prezado (a) leitor (a),

A asma é uma doença de alta prevalência na comunidade e não é incomum indivíduos não conseguirem o controle da doença. Na grande maioria das vezes asmedicações não estão adequadas ou as comorbidades não controladas. No entanto, em alguns casos, o diagnóstico também pode estar incorreto.
No PP deste mês, discutiremos um caso com diagnóstico diferencial de asma.

Espero que tenham uma boa leitura.

Dr. Aldo Agra de Albuquerque Neto.
Editor-chefe do Pneumologia Paulista.

Diagnóstico diferencial em indivíduo com asma não controlada.

Graciely Matias Guimarães[1]; Paulo Cesar Bastos Vieira[2]; Luiz Hirotoshi Ota[3]
[1]Médica residente em Pneumologia da Escola Paulista de Medicina - Universidade Federal de São Paulo.
[2]Médico assistente da Disciplina de Pneumologia da Escola Paulista de Medicina/UNIFESP.
[3]Médico responsável pelo setor de Broncoscopia Diagnóstica e Intervencionista da Cirurgia Torácica da Escola Paulista De Medicina/Unifesp.

Caso Clínico

Paciente sexo masculino, 28 anos, natural e procedente de São Paulo, solteiro, embalador de mercadoria durante três anos, desempregado.

Relatava quadro de dispneia havia mais de dez anos, em crises, que piorava durante as atividades físicas e com mudanças do tempo, associando-se, eventualmente, a sibilos e tosse seca, com piora há seis meses. Tratava-se como asmático, com Salbutamol 100 mcg, prescrito pela rede básica com melhora dos sintomas nas crises.

Refere que, após internação há seis meses, por tentativa de suicídio, apresentou piora do quadro de dispneia, agora, com ao mínimos esforços e ao repouso, associado chiado a inspiração. Passou em diversos serviços, sendo realizadas medidas para broncoespasmo e otimização do tratamento da asma. Estava em uso de Formoterol 12 mcg + Budesonida 400 mcg, três vezes ao dia, e prednisona 20 mg, sem melhora dos sintomas. Na investigação sobre os diversos aparelhos, queixou-se de frequente coriza e obstrução nasal, e negou sintomas de refluxo, perda ponderal ou febre. Negava história de tabagismo, uso de drogas ilícitas ou outras exposições relevantes.

Na tentativa de suicídio há seis meses (intoxicação exógena), apresentava diagnóstico de transtorno depressivo e permaneceu em leito de UTI (Unidade de Terapia Intensiva), com necessidade de intubação orotraqueal, por 3 dias e, segundo familiar, apresentou quadros de agitação com necessidade de contenção mecânica em leito durante o tempo de internação na UTI.

Na avaliação inicial, apresentava-se em bom estado geral, acianótico, anictérico, afebril, hidratado, corado, PA 133 x 67 mmHg, FC 100 bpm, SpO_2 98% em ar ambiente, *f* 28 irpm, à ausculta pulmonar, murmúrio vesicular presente, com estridor, ritmo cardíaco regular em dois tempos, bulhas normofonéticas, abdome indolor à palpação superficial ou profunda, sem visceromegalias, ruídos hidroaéreos presentes, extremidades sem edemas, sem sinais de trombose venosa profunda, tempo de enchimento capilar < 3s.

Apresentava prova de função pulmonar com critérios de reprodutibilidade e achatamento das curvas inspiratórias e expiratórias, sem resposta significativa ao broncodilatador **(Figura 1).**

Tomografia Computadorizada (TC) de tórax e região cervical, com reconstrução (broncoscopia virtual) apresentava estreitamento não uniforme do lúmen traqueal, mais acentuadamente no terço proximal, na extensão de cerca de um anel cartilaginoso, sem alterações parenquimatosas **(Figura 2)**.

A broncoscopia, observou-se a presença de pequena lesão polipoide, compatível com granuloma, em região de comissura posterior, à direita e redução de calibre, em cerca de 50%, estendendo-se da cricóide (a cerca de 1 cm da fenda glótica), até o primeiro anel traqueal. Realizado estenotomia com eletrocautério, às "3 e 9 horas", seguido de laringoscopia direta e dilatação com olivas de Jackson de 41, 43 e 45 Fr, obtendo-se boa recuperação do calibre, obtendo permeabilidade de cerca de 90% do lúmen com pequena laceração de parede posterior traqueal, sem sinais de fístula, sem repercussão clínica **(Figura 3)**.

Na avaliação de controle, seis meses após, o paciente evoluiu com melhora da dispneia, mesmo aos grandes esforços. Havia suspendido, por conta própria, as medicações inalatórias, e negou intercorrências no período.

Discussão

A estenose de traqueia é, por definição, a redução do lúmen traqueal. A causa mais frequente, responsável por cerca de 80% dos casos, está relacionada à intubação

Graciely Matias Guimarães
grafamema@gmail.com

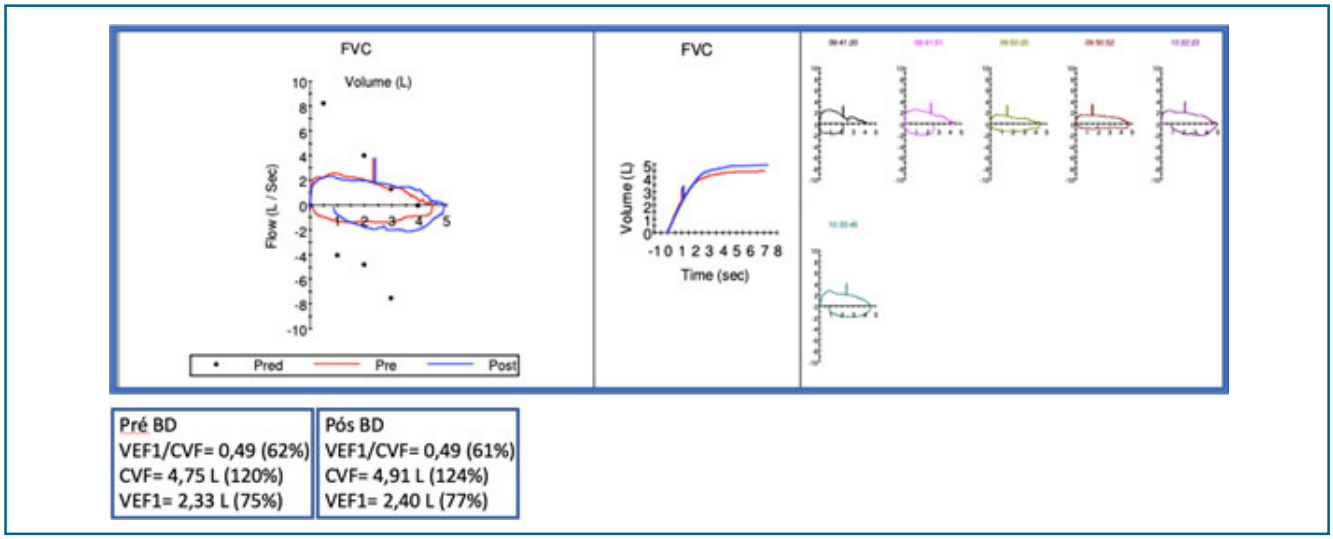

Fig. 1 - Prova de Função Pulmonar com achatamento das curvas inspiratórias e expiratórias.

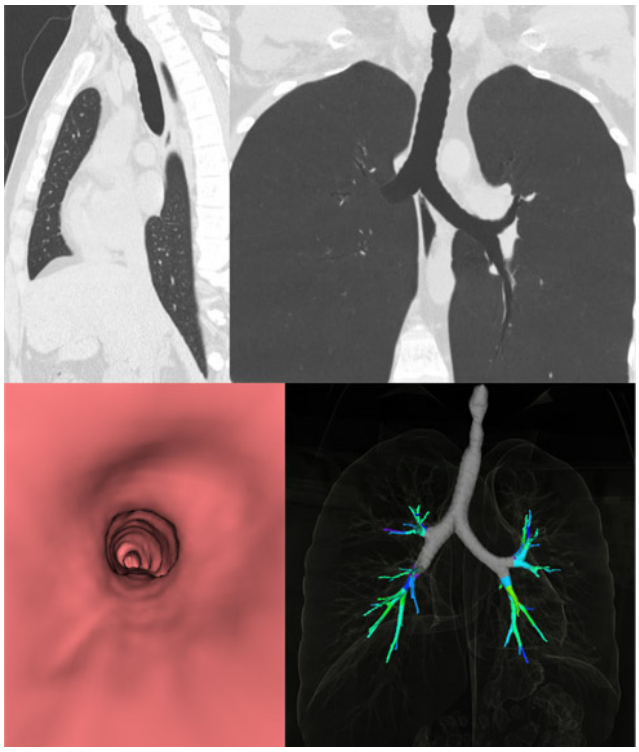

Fig. 2 - Tomografia Computadorizada de Tórax com reconstrução

traqueal[1]. Dentre as estenoses de vias aéreas, poderíamos dividir em condições orgânicas e funcionais, podendo-se citar como as mais comuns: iatrogênicas (intubação e procedimentos endoscópicos), infecciosas (ex: tuberculose, HPV), tumores, traumas ou queimadura por inalação e ingestão de ácidos, radioterapia, doenças auto-imunes (ex: granulomatose com poliangiite ou policondrite recidivante), congênitas e dentre as funcionais (causas dinâmicas), a traqueomalácia e EDAC (Excessive dynamic airway collapse).

A dispneia mais frequentemente se manifesta de forma progressiva, que piora aos esforços e com estridor ou cornagem. Outros sintomas associados, tais como febre, perda ponderal e manifestações cutâneas, podem

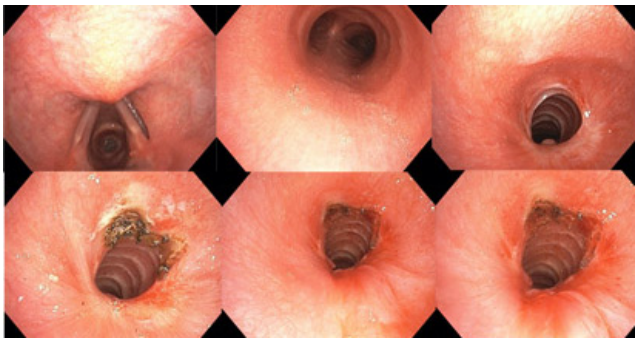

Fig. 3 - Broncoscopia

corroborar na definição etiológica da estenose.

Os sintomas aparecem geralmente quando existe redução de pelo menos 50% do lúmen traqueal em pessoas com baixo condicionamento físico. Pacientes com reduções menores que 25% podem não apresentar sintomas[1]. Em atletas que apresentam os maiores consumos de oxigênio, a estenose pode ser bem mais discreta e repercutir negativamente.

Em pacientes sintomáticos e com passado de intubação prévia ou procedimentos endoscópicos, a hipótese de estenose traqueal deve ser sempre aventada; suspeitar também em pacientes asmáticos de início recente ou refratários a tratamento.

Dentre as complicações, por intubação orotraqueal, a estenose de traqueia é a mais temida. Com o avanço da medicina, em especial a medicina de cuidados intensivos, mais pacientes recebem assistência ventilatória invasiva e, certamente, isto pode ter resultado em um incremento no número de casos de estenose traqueal, além de outras complicações como perfurações de traqueia.

Na década de 1970, a estenose traqueal pós-intubação apresentava uma incidência de 12% a 20%, caindo para 4% a 8% na década de 1980[2]. Em estudos mais recentes, a incidência de estenose traqueal após intubação varia de 10% a 19%[3].

Os fatores de risco que predispõem à lesão da mucosa

do trato respiratório relacionados a formação da estenose mais descritos são: tempo de intubação traqueal, antecedentes de intubação traqueal difícil ou traumática, intubações repetidas, material do tubo, inadequada fixação da cânula e traumas decorrentes da agitação do paciente (especialmente episódios de extubação-reintubação), intubação demasiadamente alta, com a ponta do tubo no terço superior da traqueia,infecção do trato respiratório superior, tubo mal posicionado e tracionado (posição não neutra do sistema de tubulações conectados ao respirador, exercendo compressão constante da via aérea) ou balonete do tubo traqueal muito insuflado[4].

Esse último, a pressão do balonete (*cuff*) e o posicionamento do tubo, são aspectos cruciais para monitorização de pacientes intubados, a fim de se evitar a isquemia da parede traqueal. A pressão de perfusão capilar da mucosa traqueal é cerca de 20 a 40 mmHg e toda vez que o tubo traqueal ocasionar pressão na mucosa superior à sua pressão de perfusão capilar, poderá ocorrer necrose isquêmica e ulceração. Essas lesões, por sua vez, podem propiciar a formação de tecido cicatricial e, posteriormente com a retração cicatricial, a estenose traqueal.

Todo o sistema de tubos corrugados interposto entre o respirador e o tubo endotraqueal, deve ter ajustes constantes, na posição mais neutra possível, visando interferir o mínimo possível na compressão das paredes da traqueia, desencadeando a mesma fisiopatologia da pressão do balonete na gênese da estenose de via aérea. Por isso, é fundamental a monitorização da pressão do *cuff* e o correto posicionamento do tubo em pacientes sob ventilação assistida[5].

Outros locais mais sujeitos a formação de estenose são a fenda glótica, o espaço subglótico, ocupado pela cricóide, único anel cartilaginoso circunferencialmente completo, portanto, com menor elasticidade (características que predispõem este espaço a inúmeras complicações) e o terço distal da traqueia, local de contato da ponta do tubo laringotraqueal com a parede da via aérea[6]. Além disso, nas constantes movimentações do paciente no leito, nas manobras de higienização das vias aéreas intubadas, frequentemente, as diversas sondas para aspiração das secreções, podem erodir a mucosa traqueal próxima ao tubo orotraqueal, com consequente cicatrização tardia com maior ou menor repercussão.

A obstrução das vias aéreas superiores mostra achados característicos nas curvas expiratória[7], inspiratória ou em ambas na prova de função pulmonar e a configuração da curva fluxo-volume pode ajudar a definir a localização da obstrução da via aérea.

As anormalidades funcionais surgem quando o calibre interno da traqueia se reduz em geral a menos de 8 mm (em adultos), sendo afetados os fluxos dependentes do esforço[8]. A curva fluxo-volume se altera quando o calibre cai abaixo de 5 mm.

Exames como a TC de tórax com reconstrução de imagens da laringe e da traqueia ou a ressonância magnética são úteis para avaliar o local e a extensão da doença e são quase imprescindíveis no planejamento do tratamento mais adequado.

Para o tratamento e manejo da estenose de traqueia existem opções endoscópicas e procedimentos cirúrgicos abertos. A vantagem inerente ao tratamento endoscópico é apresentar menor morbidade potencial, se comparada com os procedimentos abertos convencionais, e principalmente em paciente com múltiplas comorbidades ou outras doenças pulmonares. A atuação endoscópica é, imprescindível, principalmente na desobstrução da estenose na urgência/emergência e em cerca de 1/3 a 1/4 das vezes a resolução endoscópica é definitiva ou por longo prazo e o restante acaba por necessitar de operação cirúrgica com ressecção do segmento estenótico com anastomose primária. Há autores que recomendam não mais do que duas ou três tentativas de dilatação endoscópica[9], com colocação de órteses enquanto se aguarda a melhor fase de estabilização da fase inflamatória, só sendo operado após a “maturação” ou resolução da friabilidade tissular da inflamação.

A broncoscopia (rígida ou flexível) permite a definição do diagnóstico anatomopatológico da anormalidade de via aérea, a estabilização temporária do estreitamento crítico de via aérea, a determinação da extensão, diâmetro e complexidade da estenose, além da realizar uma intervenção direta para o tratamento da estenose com diferentes modalidades terapêuticas.

As opções de tratamento endoscópico incluem dilatação mecânica, eletrocauterização, foto ressecção por Laser, *Argon Plasma Coagulator* e colocação de endoprótese no segmento de estenose[10].

O tratamento pode ser cirúrgico e apresentar excelentes resultados, com a ressecção da estenose e reconstrução da via aérea. Entretanto, apresenta algumas contraindicações, a depender da localização e do percentual de acometimento da traqueia. O doente deve ter condições para ser operado, a estenose deve ser rígida e não ultrapassar, em extensão, a 50% a, no máximo, 60% da traqueia[1].

A efetividade do tratamento clínico é discutível, uma vez que não diminui significantemente a estenose. O uso de corticoides e antibióticos pode diminuir o processo inflamatório e o edema, permitindo um melhor resultado, tanto na terapia endoscópica como cirúrgica.

As complicações das vias aéreas associadas à intubação endotraqueal são frequentes e muitas vezes graves. A estenose traqueal é uma dessas complicações, com elevada morbidade. Por vezes o diagnóstico é ignorado principalmente em pacientes com outras patologias pulmonares, tais como asma ou doença pulmonar obstrutiva crônica. Não é raro que eles recebam tratamento para broncoespasmo e otimização das medicações para o quadro pulmonar sem melhora dos

sintomas até que se faça o diagnóstico da estenose. A broncoscopia é bastante útil para a avaliação e resolução do quadro, sendo fundamental nos casos emergenciais e cirurgia de ressecção, em casos selecionados, também apresenta resultado satisfatório com baixo número de recidivas.

Referências Bibliográficas

1. Forte, V. - Ressecção da estenose traqueal pós-intubação com reconstrução da traquéia por anastomose laringo, crico ou traqueotraqueal: Análise clínica e cirúrgica. São Paulo, 1996. [Tese-Livre-docência- Escola Paulista de Medicina -Universidade Federal de São Paulo-].
2. Caledón C, Calderón M - Estenosis laringotraqueal. Rev Otorrinolaringol Cir Cabeza Cuello,1998;58:11-19
3. Brichet A, Verkindre C, Dupont J et al - Multidisciplinary approach to management of postintubation tracheal stenoses. Eur Respir J, 1999;13:888-893
4. Ruiz-Esquide F, Paredes M, Contreras JM - Estenosis subglótica postintubación. Rev Chil Pediatr,1999;70:424-427
5. Mota LA, Carvalho G, Brito V. Complicações laringeas por intubação orotraqueal: Revisão da literatura. International Archives of Otorhinolaryngology. 2012 Junho;16(2):236-245
6. Kwiatkowski A, Almeida P, Sacco A, Adaime SBR, Londero TM. Estenose traqueal após intubação orotraqueal. Rev AMRIGS. 2008abr/jun; 52(2):126-9
7. Kryger M, Bode F, Antic R, Anthonisen N. Diagnosis of obstruction of the upper and central airways. Am J Med. 1976 Jul;61(1):85-93
8. Miller RD, Hyatt RE. Obstructing lesions of larynx and trachea: clinical and physiologic characteristics. Mayo Clin Proc. 1969;44(3):145-61. PMid:5776050
9. Bolliger CT, Mathur PN (eds): Interventional Bronchoscopy.Prog Respir Res. Basel, Karger 2000, vol. 30, pp I-IX (DOI:10.1159/000062112)
10. Minamoto H, Terra RM, Cardoso PFG. Estenoses benignas da via aérea: tratamento endoscópico. Pulmão RJ. 2011;20(2):48–53.