ISSN (on-line): 2448-0533

Pneumologia Paulista

Uma publicação da Sociedade Paulista de Pneumologia e Tisiologia
Junho | 2019

Ecobroncoscopia com punção aspirativa com agulha fina no estadiamento linfonodal mediastinal em neoplasia de pulmão

Viviane Rossi Figueiredo, Paulo Francisco Guerreiro Cardoso, Ângelo Fernandez, Artur Katz

sppt
SOCIEDADE PAULISTA DE PNEUMOLOGIA E TISIOLOGIA

Diretoria

SOCIEDADE PAULISTA DE PNEUMOLOGIA E TISIOLOGIA
BIÊNIO 2018/2019

Presidente: **Roberto Rodrigues Júnior**
Vice-Presidente: **Frederico Leon Arrabal Fernandes**
Secretário Geral: **Willian Salibe Filho**
1ª Secretária: **Roberta Pulcheri Ramos**
Diretor de Finanças: **José Gustavo Barian Romaldini**
Diretor de Assuntos Científicos: **Rodrigo Abensur Athanazio**
Diretora de Divulgação: **Eloara V. M. Ferreira Alvares da Silva Campos**
Diretora de Assuntos do Interior: **Suzana Erico Tanni Minamoto**
Diretor de Informática: **Marcos Naoyuki Samano**

COMISSÕES
Defesa Profissional: **Lilian Serrasqueiro Ballini Caetano**

Ensino: **Gustavo Faibichew Prado**

Promoções: **Evelise Lima**

Assuntos da Grande São Paulo: **Adriano Cesar Guazzelli**

Publicações: **Regina Célia Carlos Tibana**

DEPARTAMENTOS

Cirurgia Torácica:
Luis Carlos Losso
Alessandro Mariani
André Miotto

Endoscopia Respiratória:
Diego Henrique Ramos
Felipe Nominando Diniz Oliveira
Viviane Rossi Figueiredo

Pediatria:
Karina Pierantozzi Vergani
Adyleia Aparecida Dalbo Contrera Toro
Claudine Sarmento da Veiga

Fisioterapia Respiratória:
Luciana Dias Chiavegato
Adriana Claudia Lunardi
Lara Maris Nápolis Goulart Rodrigues

CONSELHO FISCAL:
Efetivos:
Ricardo Mingarini Terra
Maria Raquel Soares
Maria Vera Cruz de Oliveira Castellano

Suplentes:
Silvia Carla S Rodrigues
Liana Pinheiro Santos
Ciro Botto

CONSELHO DELIBERATIVO

Regina Maria de Carvalho Pinto
Oliver Augusto Nascimento
Mônica Corso Pereira
Jaquelina Sonoe Ota Arakaki
José Eduardo Delfini Cançado
Rafael Stelmach
Roberto Stirbulov
Ana Luisa Godoy Fernandes
Mário Terra Filho
Eliana Sheila Pereira da Silva Mendes
Jorge Nakatani
Alberto Cukier
Carlos Alberto de Castro Pereira
Miguel Bogossian
Francisco Vargas Suso
Manuel Lopes dos Santos
Nelson Morrone

REGIONAIS

Regional do ABC
Presidente: **Mônica Silveira Lapa**
Secretária: **Franco Chies Martins**

Regional de Araraquara / Bauru / Botucatu
Presidente: **Marcos Abdo Arbex**
Secretário: **José Eduardo Bergami Antunes**

Regional de Campinas
Presidente: **Paulo Roberto Tonidandel**
Secretário: **Mauricio Sousa de Toledo Leme**

Regional de Marília
Presidente: **Gisele César de Rossi Agostinho**
Secretária: **Maria de Lourdes Marmorato Botta Hafner**

Regional de Ribeirão Preto
Presidente: **Luis Renato Alves**
Secretária: **Andrea de Cassia Vernier Antunes Cetlin**

Regional de Santos
Presidente: **Alex Gonçalves Macedo**
Secretário: **Thiago Fernandes Leomil**

Regional de São José dos Campos
Presidente: **José Eduardo de Oliveira**
Secretária: **Márcio Adriano Leite Bastos**

Regional de São José do Rio Preto
Presidente: **Leandro Cesar Salviano**
Secretário: **Clélia Margarete Trindade Borralho**

SUB-COMISSÕES

Câncer - Ilka Lopes Santoro

Circulação - Jaquelina Ota

Doenças Intersticiais - Regina Célia Carlos Tibana

D.P.O.C. - Flavio Arbex

Epidemiologia - André Nathan

Infecções Respiratórias e Micoses - Mauro Gomes

Pleura - Roberta Sales

Doenças Ambientais e Ocupacionais - Ubiratan de Paula Santos

Tabagismo - Aldo Agra de Albuquerque Neto

Terapia Intensiva - Ricardo Goulart

Tuberculose - Marcia Telma Guimarães Savioli

Função Pulmonar - Marcelo Macchione

Imagem - Gustavo de Souza Portes Meirelles

Doença Pulmonar Avançada - Ricardo Henrique de Oliveira Braga Teixeira

Exercício e Atividade Física - André Luis Pereira de Albuquerque

Apresentação

Prezados (as) leitores (as),

A ecobroncoscopia com punção aspirativa com agulha fina através da via aérea (EBUS-TBNA) desempenha papel fundamental no estadiamento linfonodal da neoplasia pulmonar, e hoje tem seu papel diagnóstico ampliado para outras doenças torácicas, como por exemplo tuberculose, sarcoidose e linfomas.
Pelo seu caráter pouco invasivo, o procedimento ganhou espaço nos últimos anos e faz parte da rotina diagnóstica em serviços especializados. No PP deste mês os autores ilustram um caso de estadiamento de neoplasia de pulmão e discutem o importante papel do EBUS-TBNA neste contexto.

Boa leitura.

Dra. Regina Célia Carlos Tibana.
Editora-chefe do Pneumologia Paulista.

Ecobroncoscopia com punção aspirativa com agulha fina no estadiamento linfonodal mediastinal em neoplasia de pulmão.

Viviane Rossi Figueiredo[1], Paulo Francisco Guerreiro Cardoso[2], Ângelo Fernandez[3], Artur Katz[4]
[1]Médica Broncoscopista do Hospital Sírio Libanês, Médica Broncoscopista do Instituto do Coração do HCFMUSP, Médica Broncoscopista do Instituto do Câncer do Estado de São Paulo
[2]Médico Assistente e Professor Colaborador da Disciplina de Cirurgia Torácica do InCor-HCFMUSP; Cirurgião Torácico e Médico Broncoscopista do Hospital Sirio-Libanês
[3]Médico Cirurgião Torácico do Hospital Sírio Libanês
[4]Diretor Geral do Centro de Oncologia do Hospital Sírio Libanês

Introdução

A neoplasia de pulmão (NP) é a principal causa de morte relacionada ao câncer em todo o mundo[1]. A maioria das NP são não pequenas células (NPC), que inclui os adenocarcinomas e os carcinomas espinocelulares. A apresentação clínica não é específica e inclui tosse, hemoptise, síndromes paraneoplásicas ou achados incidentais de imagem. A sobrevida em cinco anos é de 60% para o estadio I da doença (estadio precoce), 40% para o estadio II, 25% para o estadio III e 5% para o estadio IV. Aproximadamente 70% dos pacientes têm o diagnóstico em fase avançada o que determina o prognóstico[2,3]. No Brasil, a taxa de sobrevida relativa em cinco anos da NP é de 18% (15% para homens e 21% para mulheres). Apenas 16% das NPs são diagnosticadas em estágio inicial (câncer localizado), para o qual a taxa de sobrevida de cinco anos é de 56%. Dentro das últimas informações do Instituto Nacional de Câncer José Alencar Gomes da Silva (INCA), foram diagnosticados 31.270 novos casos de NP no Brasil em 2018, sendo a maior causa de mortes por neoplasia em homens e a segunda em mulheres. Em 2015 a NP foi responsável por 26.492 mortes no Brasil (dados do INCA 2018).

Caso clínico - Parte I

Paciente masculino, 52 anos, com antecedente de neoplasia de laringe há três anos, apresentando pneumonia em lobo inferior esquerdo. A tomografia computadorizada de tórax (TC) evidenciou massa pulmonar peribrônquica em segmento posterior do lobo superior esquerdo (transição com o segmento superior do lobo inferior esquerdo) com 4 cm de diâmetro (Figura 1) e sem linfonodos mediastinais ou hilares alterados. Foi submetido a broncoscopia, que evidenciou lesão végeto-infiltrativa em brônquio principal esquerdo com início a 5 cm da carina principal, se estendendo para septo interlobar e brônquio do lobo superior esquerdo e obstruindo quase totalmente o brônquio do lobo inferior esquerdo (Figura 2). O diagnóstico através de biópsia

Viviane Rossi Figueiredo
vivianerossifigueiredo@gmail.com

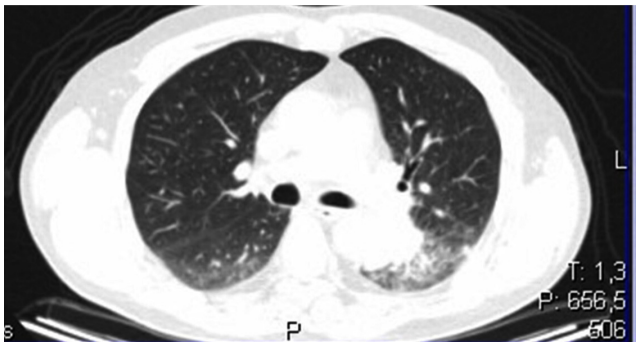

Fig. 1 -TC de tórax com massa em hemitórax esquerdo

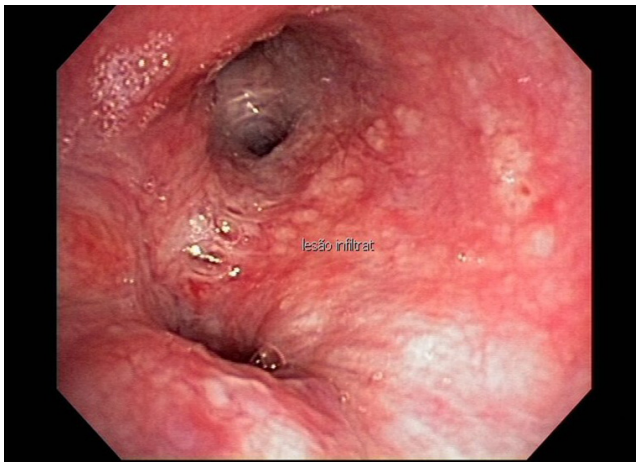

Fig. 2 - Broncoscopia com lesão végeto-infiltrativa em árvore brônquica esquerda

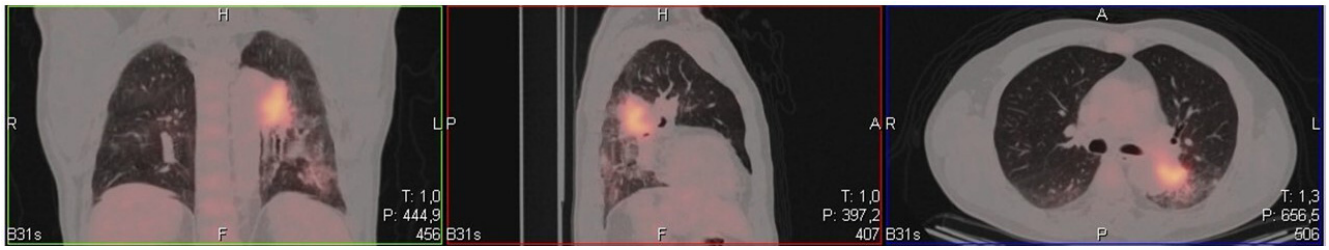

Fig. 3 - PET-CT com captação em massa em hemitórax esquerdo

endobrônquica foi de carcinoma espinocelular de origem pulmonar. À Tomografia por Emissão de Pósitrons (PET-CT), foi observada apenas captação na massa pulmonar em lobo inferior esquerdo (SUV=10,1), sem captação em linfonodos mediastinais ou hilares (Figura 3).

Estadiamento Linfonodal Mediastinal

Na ausência de metástases à distância, o fator prognóstico mais importante em pacientes com NPC é o comprometimento linfonodal mediastinal. Portanto, um estadiamento mediastinal preciso é obrigatório para avaliação do prognóstico e do planejamento terapêutico. O comprometimento metastático de linfonodos contralaterais metastáticos (N3) permanece considerado como contraindicação para a cirurgia de ressecção pulmonar. Por outro lado, alguns pacientes com metástases linfonodais mediastinais ipsilaterais (cadeia única), tais como nas cadeias paratraqueais e subcarinal (N2), podem vir a ser considerados para terapia neoadjuvante seguida de cirurgia em alguns casos selecionados[3,4]. Para a indicação de radiocirurgia estereotáxica, é necessário que o paciente tenha estadiamento linfonodal comprovadamente N zero (linfonodos hilares ipsilaterais próximos ao tumor sem metástase)[5].

A TC e a PET-CT melhoraram o estadiamento radiológico do mediastino, à procura de linfonodos metastáticos. No entanto, apesar da TC ser fundamental como etapa inicial no estadiamento linfonodal do NPC, sua sensibilidade de 55% e especificidade de 81%, mostram que são necessários outros métodos para um estadiamento linfonodal mais exato[3-5]. A prevalência de N2/N3 ocultos é um conceito atualmente, bastante utilizado na avaliação dos pacientes em estadiamento. É calculada, levando-se em consideração vários dados específicos da neoplasia de cada paciente, como tipo histológico, tamanho e posicionamento do tumor dentro do pulmão e via aérea, além de sinais radiológicos de comprometimento neoplásico de linfonodos considerados N1. Apesar da PET-CT apresentar resultados melhores que a TC de tórax no estadiamento linfonodal mediastinal, em análise de 4105 pacientes com neoplasia de pulmão, com prevalência média de 28% de N2/N3 ocultos, a sensibilidade e a especificidade foram de 80% e 88% respectivamente[5]. Não obstante, o estadiamento radiológico (TC e PET-CT) subestima em 20% e superestima em 30% o estadio linfonodal real dos pacientes com neoplasia pulmonar primária[6].

No mediastino insuspeito à TC e à PET-CT, para tumores periféricos (terço mais externo do pulmão) com diâmetro inferior a 3 cm (IA), a prevalência de linfonodos N2/N3 ocultos é de 2,9%. Em tumores maiores que 3 cm essa prevalência aumenta para 10,4%. Em tumores centrais, a prevalência é ainda maior, aproximadamente 21,6% de N2/N3 ocultos. Já com suspeita clínica radiológica de comprometimento da cadeia N1 pela TC ou pela PET-CT, a prevalência de N2/N3 ocultos é de 30%[7]. Assim sendo, a investigação invasiva ou minimamente invasiva do mediastino (análise citológica/histológica) estará recomendada em todos os pacientes com neoplasia de pulmão NPC potencialmente ressecável[4], exceto para portadores de acometimento linfonodal mediastinal extenso (*bulky disease*), assim como aqueles com nódulo periférico em estadio clínico IA (envolvimento nodal negativo por TC e PET-CT), onde o estadiamento radiológico é geralmente suficiente (Recomendação nível IA de evidência)[5]. Apesar destas recomendações, dentre os pacientes supostamente IA, avaliados pelo estadio clínico radiológico, cerca de 10% possuem estadiamento linfonodal final cirúrgico N2 (linfonodos mediastinais metastáticos do mesmo lado do tumor), apesar da TC e PET-CT serem insuspeitas para N2. Para todos os demais pacientes com NPC, é recomendado que se investigue o mediastino à procura de linfonodos metastáticos[5].

Dentre os métodos de estadiamento cirúrgico para neoplasia de pulmão NPC, a mediastinoscopia cervical tem sido considerada padrão-ouro e permite a amostragem das estações 2R, 2L, 4R, 4L e 7[8]. Apesar de sua acurácia, os custos e riscos inerentes ao estadiamento cirúrgico do mediastino tornam esse procedimento de estadiamento menos ideal[9-11]. A mediastinoscopia cervical apresenta uma taxa de complicação grave de 1,7% a 2,5%, incluindo paralisia do nervo laríngeo recorrente esquerdo, hemorragia, pneumotórax, pneumonia, infecção da ferida, lesão dos principais vasos do mediastino (com hemorragia com risco de vida), perfuração esofágica, mediastinite, além de complicações relacionadas à anestesia. A mortalidade reportada a lesão vascular, durante a mediastinoscopia, é de 0,08%[12].

Nesse contexto, procedimentos minimamente invasivos foram desenvolvidos para punção em tempo real de

linfonodos ou lesões mediastinais ou abdominais. A ecoendoscopia com punção aspirativa com agulha fina através do esôfago (EUS-FNA) e a ecobroncoscopia com punção aspirativa com agulha fina através da via aérea (EBUS-TBNA) são procedimentos endoscópicos com possibilidade de visualização ultrassonográfica. Realizam coleta de material linfonodal para o estadiamento mediastinal, através de punção com agulha em tempo real. As diretrizes da *European Respiratory Society* (ERS) e da *European Surgery Thoracic Society* (ESTS) (2015) sugerem que a combinação de EBUS-TBNA e EUS-FNA é preferível a qualquer teste isolado com recomendação de grau C[13]. Apesar de seu alto rendimento diagnóstico, a associação EBUS-TBNA e EUS-FNA implica em um custo muito maior e requer treinamento e equipamentos para ambos os procedimentos. Se a combinação de EBUS-TBNA e EUS-FNA não estiver disponível ou for economicamente inviável, apenas o EBUS-TBNA é aceitável com a mesma recomendação (grau C)[13].

EBUS-TBNA permite a punção aspirativa dos linfonodos em tempo real das estações dos linfonodos mediastinais, hilares e interlobares 2R, 2L, 3P, 4R, 4L, 7, 10R, 10L, 11R e 11L, que são estações relevantes no estadiamento do câncer de pulmão. O EUS-FNA, por sua vez, permite o acesso a gânglios linfáticos que não são acessíveis pela EBUS-TBNA, como as estações 8 e 9, os gânglios linfáticos para-renais e retroperitoneais, mas todas essas estações têm menor impacto clínico na estratégia terapêutica[14]. Na ausência de linfonodos aumentados, EUS-FNA geralmente não acessa os linfonodos hilares (10R, 10L, 11R e 11L) e as estações paratraqueais à direita (2R e 4R), que são estações fundamentais no estadiamento do câncer de pulmão[15]. As estações linfonodais 5 e 6 são difíceis de acesso tanto por EUS-TBNA como por EBUS-FNA, pois estão além dos grandes vasos sanguíneos do mediastino (pela visão endossonográfica), como a aorta e artéria pulmonar. Herth em 2006, observou que a sensibilidade do EUS-FNA no mediastino radiologicamente normal é de aproximadamente 58%[16], enquanto a sensibilidade do EBUS-TBNA em um mediastino radiologicamente normal é de aproximadamente 92,3%[17].

Para o EBUS-TBNA, no estadiamento linfonodal do NPC, a sistematização sequencial é muito importante, pois na maioria dos centros onde o EBUS-TBNA faz parte da rotina de atendimento, utiliza-se apenas uma agulha de punção aspirativa em todo o procedimento. A sequência das punções aspirativas deve ser sempre iniciada nas cadeias linfonodais mais distantes ao tumor (cadeias N3), seguindo-se às mais próximas ao tumor (N1). Nos casos em que o tumor primário ainda não possuir diagnóstico histológico e for acessível à punção, este deverá ser puncionado em último lugar. Assim sendo, deve-se manter a sequência de punções para evitar que as células neoplásicas presentes na agulha de punção resultem em falsos positivos em cadeias mais distantes do tumor. Deve-se puncionar qualquer linfonodo, com diâmetro do menor eixo acima de 5 mm, visibilizado durante o procedimento, respeitando-se a sequência que se inicia das estações N3 para N1[18,19]. Para priorizar a punção de linfonodos com suspeita de neoplasia, a morfologia ultrassonográfica tem sido estudada para identificar os fatores preditivos de metástase linfonodal. Fujiwara e cols analisaram as dimensões do linfonodo (maior ou menor que 10mm no menor eixo), sua forma (arredondada ou ovalada), definição das margens, ecogenicidade (heterogêneo ou homogêneo), presença ou não de hilo linfonodal e a presença ou ausência de necrose. A acurácia para a presença de metástase em cada parâmetro estudado oscilou entre 63,8% a 86%. A análise multivariada revelou que o formato arredondado, margens definidas, ecogenicidade heterogêna e presença de necrose foram fatores preditivos de metástase linfonodal. Dos linfonodos comprovadamente metastáticos, pelo menos uma destas quatro características estava presente, ao passo que em 96% dos linfonodos comprovadamente benignos, não apresentam pelo menos 4 dessas características sugestivas de malignidade[20]. O EBUS-TBNA tem taxa de complicações leves/moderadas de 1,23%, incluindo sangramento leve e moderado em 0,65% dos procedimentos (sem necessidade de intervenção), infecções em 0,19% e pneumotórax em 0,03%. A taxa de mortalidade em pacientes submetidos ao EBUS-TBNA é de 0,01%[21]. Isso se deve ao EBUS-TBNA ser procedimento minimamente invasivo, não necessitar de incisões e ter a possibilidade de identificar facilmente vasos mediastinais pela função de Doppler em modo B acoplada ao equipamento, diferenciando facilmente linfonodos de estruturas vasculares.

Caso Clínico - Parte II

O paciente foi então submetido ao EBUS-TBNA, para estadiamento linfonodal mediastinal, em sala de endoscopia convencional, em regime ambulatorial, no Hospital Sírio Libanês, Unidade Bela Vista, São Paulo. O procedimento foi realizado com anestesia geral, através de máscara laríngea e com médico citopatologista em sala, para análise parcial do material coletado. Foi utilizado equipamento de ecobroncoscopia modelo BF-UC180F, marca Olympus e agulha específica dedicada ao modelo e marca (NA-201SX-402). O EBUS-TBNA foi realizado para estadiamento linfonodal de neoplasia pulmonar de forma padronizada na literatura, coletando material inicialmente das cadeias mais distantes ao tumor (N3), indo em direção ao tumor, coletando material das cadeias N2 e finalmente N1. Os primeiros linfonodos visualizados e puncionados à ecobroncoscopia, foram linfonodos contralaterais ao tumor, da cadeia hilar direita superior (11Rs) e da cadeia paratraqueal inferior direita (4R). Ambos os linfonodos apresentavam formato arredondado, com 7 mm e 8mm (respectivamente) no menor eixo, bem delimitados,

sem hilo, heterogêneos e com pequenos focos de necrose em seu interior (Figura 4). Ambos foram positivos para metástase da neoplasia de pulmão na análise citológica em sala. Tanto o linfonodo 11Rs, quanto o linfonodo 4R, contralaterais ao tumor, caracterizaram estadiamento linfonodal N3. Também foram puncionados os linfonodos subcarinal[7] e paratraqueal inferior esquerdo (4L), que também se mostraram neoplásicos em sala. Esse resultado citopatológico foi confirmado pela análise definitiva em bloco de parafina com preparação do material coletado em emblocado celular, confirmando o estadio em IIIB.

Fig. 4 - Punção aspirativa ecoguiada com agulha fina de linfonodo de cadeia hilar direita (11Rs)

Discussão

Esse paciente representava um T2a com Nzero clínico radiológico (TC e PET-CT com mediastino insuspeito para comprometimento linfonodal) o que indicaria um estadio IB clínico radiológico. O tumor era central, com componente endobrônquico, que acometia os dois brônquios lobares à esquerda. Segundo o que foi discutido até o momento, esse paciente tinha uma prevalência maior que 21,6% de N2/N3 oculto. O estadiamento invasivo ou minimamente invasivo estava totalmente indicado nesse momento, para a correta decisão terapêutica. Durante o procedimento EBUS-TBNA, foram identificados linfonodos com características ultrassonográficas com indicação de punção aspirativa (formato arredondado, bem delimitados, sem hilo, com necrose, heterogêneos e com menor eixo maior que 5mm), apesar das informações contrárias da TC e da PET-CT (menor eixo menor que 10mm e não captação). A identificação do estadiamento N3 (estádio IIIB), proporcionou a melhor decisão terapêutica com quimioterápicos e evitou que o paciente fosse submetido a cirurgia terapêutica (pneumonectomia), com sua morbidade e mortalidade específicas, sem alteração na sobrevida desse paciente em cinco anos. Se, nesse caso, o EBUS-TBNA resultasse em estadiamento Nzero ou N1, estaria indicada a mediastinoscopia para comprovação da suposta benignidade linfonodal, uma vez que a prevalência de N2/N3 ocultos era considerável (soma-se aqui as informações utrassonográficas dos linfonodos puncionados sugestivas de malignidade)[7].

No Brasil, a experiência inicial publicada em 2015, já evidenciava sensibilidade de 96%, especificidade de 100% e valor preditivo de 85% no estadiamento linfonodal da NP, com apenas um caso de sangramento moderado autolimitado, como complicação[22]. O EBUS-TBNA está disponível em várias instituições de vários estados brasileiros e tem se mostrado, procedimento bastante efetivo no estadiamento linfonodal mediastinal.

Referências Bibliográficas

1. Siegel RL, Miller KD, Jemal A. Cancer Statistics, 2017. CA Cancer J Clin. 2017;67(1):7-30.
2. Institute NC. SEER Cancer Statistics Review, 1975-2013 2013 [Available from: https://seer.cancer.gov/csr/1975_2013/.
3. Simoff MJ, Lally B, Slade MG, Goldberg WG, Lee P, Michaud GC, et al. Symptom management in patients with lung cancer: Diagnosis and management of lung cancer, 3rd ed: American College of Chest Physicians evidence-based clinical practice guidelines. Chest. 2013;143(5 Suppl):e455S-e97S.
4. Bironzo P1, Di Maio M. A review of guidelines for lung cancer. J Thorac Dis. 2018 May;10(Suppl 13):S1556-S1563. doi: 10.21037/jtd.2018.03.5
5. Silvestri GA, Gonzalez AV, Jantz MA, Margolis ML, Gould MK, Tanoue LT, et al. Methods for staging non-small cell lung cancer: Diagnosis and management of lung cancer, 3rd ed: American College of Chest Physicians evidence-based clinical practice guidelines. Chest. 2013;143(5 Suppl):e211S-50S.
6. Sakairi Y, Hoshino H, Fujiwara T, Nakajima T, Yasufuku K, Yoshida S, et al. Validation of EBUS-TBNA integrated nodal staging in potentially node-positive non-small cell lung cancer. Gen Thorac Cardiovasc Surg (2013) 61:522–527. doi: 10.1007/s11748-013-0263-z. Epub 2013 Jun 9.
7. De Leyn P, Lardinois D, Van Schil PE, Rami-Porta R, Passlick B, Zielinski M, et al. ESTS guidelines for preoperative lymph node staging for non-small cell lung cancer. Eur J Cardiothorac Surg. 2007 Jul;32(1):1-8. Epub 2007 Apr 19.
8. Fibla JJ, Molins L, Simon C, Perez J, Vidal G. The yield of mediastinoscopy with respect to lymph node size, cell type, and the location of the primary tumor. J Thorac Oncol. 2006;1(5):430-3.
9. Dillemans B, Deneffe G, Verschakelen J, Decramer M. Value of computed tomography and mediastinoscopy in preoperative evaluation of mediastinal nodes in non-small cell lung cancer. A study of 569 patients. Eur J Cardiothorac Surg. 1994;8(1):37-42.
10. Hammoud ZT, Anderson RC, Meyers BF, Guthrie TJ, Roper CL, Cooper JD, et al. The current role of mediastinoscopy in the evaluation of thoracic disease. J Thorac Cardiovasc Surg. 1999;118(5):894-9.
11. Coughlin M, Deslauriers J, Beaulieu M, Fournier B, Piraux M, Rouleau J, et al. Role of mediastinoscopy in pretreatment staging of patients with primary lung cancer. Ann Thorac Surg. 1985;40(6):556-60.
12. Hegde PV, Liberman M. Mediastinal Staging: Endosonographic Ultrasound Lymph Node Biopsy or Mediastinoscopy. Thorac Surg Clin. 2016;26(3):243-9.
13. Vilmann P, Clementsen PF, Colella S, Siemsen M, De Leyn P, Dumonceau JM, et al. Combined endobronchial and oesophageal endosonography for the diagnosis and staging of lung cancer. European Society of Gastrointestinal Endoscopy (ESGE) Guideline, in cooperation with the European Respiratory Society (ERS) and the European Society of Thoracic Surgeons (ESTS). Eur Respir J. 2015;46(1):40-60.

14. 14 - Evison M, Edwards T, Balata H, Tempowski A, Teng B, Bishop P, Fontaine E, et al. Prevalence of nodal metastases in lymph node stations 8 & 9 in a large UK lung cancer surgical centre without routine pre-operative EUS nodal staging. Lung Cancer. 2018 Jan;115:127-130. doi: 10.1016/j.lungcan.2017.11.023. Epub 2017 Nov 23.
15. Herth FJ, Rabe KF, Gasparini S, Annema JT. Transbronchial and transoesophageal (ultrasound-guided) needle aspirations for the analysis of mediastinal lesions. Eur Respir J. 2006;28(6):1264-75.
16. Micames CG, McCrory DC, Pavey DA, Jowell PS, Gress FG. Endoscopic ultrasound-guided fine-needle aspiration for non-small cell lung cancer staging: A systematic review and metaanalysis. Chest. 2007;131(2):539-48.
17. Herth FJ, Ernst A, Eberhardt R, Vilmann P, Dienemann H, Krasnik M. Endobronchial ultrasound-guided transbronchial needle aspiration of lymph nodes in the radiologically normal mediastinum. Eur Respir J. 2006;28(5):910-4.
18. 18 - Figueiredo VR, Jacomelli M, Rodrigues AJ, Canzian M, Cardoso PF, Jatene FB. Current status and clinical applicability of endobronchial ultrasound-guided transbronchial needle aspiration. J Bras Pneumol. 2013 Mar-Apr;39(2):226-37
19. 19 - Rusch VW, Asamura H, Watanabe H, Giroux DJ, Rami-Porta R, Goldstraw P. The IASLC lung cancer staging project: a proposal for a new international lymph node map in the forthcoming seventh edition of the TNM classification for lung cancer. J Thorac Oncol. 2009;4(5):568-77. doi: 10.1097/JTO.0b013e3181a0d82e.
20. 20 - Fujiwara T, Yasufuku K, Nakajima T, Chiyo M, Yoshida S, Suzuki M, et al. The utility of sonographic features during endobronchial ultrasound-guided transbronchial needle aspiration for lymph node staging in patients with lung cancer: a standard endobronchial ultrasound image classification system. Chest. 2010;138(3):641-7. doi: 10.1378/chest.09-2006. Epub 2010 Apr 9.
21. 21 - Czarnecka-Kujawa K, Yasufuku K. The role of endobronchial ultrasound versus mediastinoscopy for non-small cell lung cancer. J Thorac Dis. 2017 Mar;9(Suppl 2):S83-S97. doi: 10.21037/jtd.2017.03.102. Review
22. 22 - Figueiredo VR, Cardoso PF, Jacomelli M, Demarzo SE, Palomino AL, Rodrigues AJ, et al. Endobronchial ultrasound-guided transbronchial needle aspiration for lung cancer staging: early experience in Brazil. J Bras Pneumol. 2015 Jan-Feb;41(1):23-30. doi: 10.1590/S1806-37132015000100004.